ISNN 1562-4943

НОВОСТИ КЛИНИЧЕСКОЙ ЦИТОЛОГИИ РОССИИ

том 16
№1–2/2012

RUSSIAN NEWS OF CLINICAL CYTOLOGY

volum 16
#1–2/2012

Основан в 1996 г.

Учредитель:
Ассоциация клинических цитологов России

Главный редактор
Н.А. Шапиро (г. Москва)

Редакционная коллегия:
Первый зам. Главного редактора
Ю.К. Баторoев (г. Иркутск)
Зам. Главного редактора
Л.В. Мехеда (г. Москва)

В.М. Бирбраер (г. Ростов-на-Дону)
Г.А. Бовыкина (г. Нижний Новгород)
Н.Н. Волченко (г. Москва)
Л.Ф. Жандарова (г. Саратов)
Э.А. Имельбаева (г. Уфа)
Л.В. Кактурский (г. Москва)
В.А. Котов (г. Москва)
Б.Е. Лейбович (г. Воронеж)
Е.Ф. Лушников (г. Обнинск)
В.И. Новик (г. Санкт-Петербург)
Л.А. Нуретдинова (г. Сургут)
С.В. Петров (г. Казань)
А.С. Петрова (г. Москва)
Т.Л. Полоз (г. Новосибирск)
О.М. Родионова (г. Владивосток)
В.К. Соколова (г. Москва)
В.П. Трошин (г. Брянск)
В.П. Туманов (г. Москва)
И.П. Шабалова (г. Москва)

Редакционный Совет:
Л.С. Болгова, г. Киев (Республика Украина)
Л.Б. Клюкина, г. Минск (Республика Беларусь)
Д.Г. Осадчий, г. Кишинев (Республика Молдова)
А.И. Шибанова, г. Алматы
(Республика Казахстан)

Журнал зарегистрирован в комитете Российской Федерации по печати.
Свидетельство № 015033 от 01.07.1996г.

Адрес редакции:
Российская Федерация, Москва 123367,
Волоколамское шоссе, 84

Тел./факс 8 (499) 943-4574;
Тел. 8-964-650-6943;
Тел. 8-910-401-0503.
Эл. почта: naumshapiro@yandex.ru
Эл. почта: yuri@batoroev.ru
Эл. почта: lmeheda@mail.ru

Издательство «Репроцентр М»
Тел.: 8 (499) 252 1496
e-mail: izdatrepro@yandex.ru

Заказ №
Объем 9 печ. л. + вкл.

© «Новости клинической цитологии России», 2012 г.

Все права защищены. При перепечатке материалов ссылка на «Новости клинической цитологии России» обязательна.
За достоверность рекламных публикаций редакция ответственности не несет.

Foundated in 1996

Founder:
Russian Association of Clinical Cytology

Editor-in-Chief
N.A. Shapiro, Moscow

Editorial Board:
First Deputy Editor-in-Chief
Yu.K. Batoroev, Irkutsk
Deputy Editor-in-Chief
L.V. Mekheda, Moskow

V.M. Birbrayer, Rostov-na-Donu
G.A. Bovykina, Nizhny Novgorod
N.N. Volchenko, Moscow
L.F. Zhandarova, Saratov
E.A. Imelbaeva, Ufa
LV. Kaktursky, Moscow
V.A. Kotov, Moscow
B.E. Leibovich, Voronazh
E.F. Lushnikov, Obninsk
V.I. Novik, Sankt-Petersburg
L.A. Nuretdinova, Surgut
S.V. Petrov, Kazan
A.S. Petrova, Moscow
T.L. Poloz, Novosibirsk
O.M. Rodionova, Vladivostok
V.K. Sokolova, Moscow
V.P. Troshin, Bryansk
V.P. Tumanov, Moscow
I.P. Shabalova, Moscow

Editorial Council:
L.S. Bolgova, Kiev (Republica of Ukraina)
L.B. Klukina, Minsk (Republica of Belarus)
D.G. Osadchi, Kishinev (Republica of Moldova)
A.I. Shibanova, Almaty
(Republica of Kazakhstan)

The Journal is registrated at the Russian Federation Committee of Press.
License № 015033 by 01.07.1996.

Adress of the Editorial Office:
Russian Federation, Moscow 123367,
Volokolamskoye shosse, 84

Tel./fax 8 (499) 943-4574;
Tel. 8-964-650-6943;
Tel. 8-910-401-0503.
E-mail: naumshapiro@yandex.ru
E-mail: yuri@batoroev.ru
E-mail: lmeheda@mail.ru

Publishing house "Reprocentr M"
Tel.: 8 (499) 252 1496
e-mail: izdatrepro@yandex.ru

The order #
Bulk 9 printed sheets

© "Russian News of Clinical Cytology", 2012

All rights reserved. No reproduction is permitted without reference to the Journal of "Russian News of Clinical Cytology".
Edition is not responsible for reliability of advertising publications.

УДК 616 (470+571) (051)
ББК 53я52+95
Н 76



СОДЕРЖАНИЕ

Клиническая цитология

Оригинальные исследования

Первый опыт использования аппарата E-PREP для жидкостной цитологии в России
И.В. Назарова, О.М. Родионова, М.В. Волков, В.Н. Богатырев (г. Владивосток — г. Москва) 3

Особенности цитоморфологических признаков мелкоклеточного рака легкого в зависимости от способа получения диагностического материала
Л.С. Болгова, Т.Н. Туганова (г. Киев) 7

Новые методы в цитологии

Визуализация взаимодействия цефалоспоринов с клетками аденокарциномы предстательной железы с помощью окрашивания витальным флуоресцентным красителем — ДСМ
О.В. Тарнопольская, Е.М. Непомнящая, В.А. Сергань (г. Ростов-на-Дону). 10

Обмен опытом

Внутрилабораторный контроль качества цитологических исследований при гинекологических профилактических осмотрах. 10-летний (2003—2012 гг.) опыт
Е.Н. Фуфаев, Н.С. Болдырева, Е.А. Власова, Н.В. Космачева, И.В. Сизова, Н.Р. Полякова, Е.Р. Фурдюк, А.О. Кудякова (г. Москва) 12

Анализ результатов цитологического исследования новообразований кожи
В.М. Черняева, А.И. Левина, Е.Е. Углова (г. Ярославль) 15

Вести из цитологических лабораторий

Цитологическая диагностика в лечебно-профилактических учреждениях г. Владивостока
О.М. Родионова (г. Владивосток). 18

Обзор литературы

Секреторные пузырьки полиморфноядерного лейкоцита человека
Р.А. Муравьев, В.В. Роговин (г. Москва). 19

Дискуссии

О модернизации цитологического скрининга предрака и рака шейки матки и совершенствовании цитологической службы в России
В.И. Новик (г. Санкт-Петербург) 24

Конгрессы, съезды, конференции, пленумы

Расширенный Пленум Центрального Совета Ассоциации клинических цитологов России, Воронеж, 21—23 сентября 2012 г.
Программа Пленума 26
Тезисы Пленума 30

Предстоящие мероприятия в 2012 г.

Курсы повышения квалификации по клинической цитологии в 2012 г. 68

Научно-общественная информация

2-е совещание рабочей группы по проблемам скрининга в г. Санкт-Петербурге 68
Объявляем конкурс 68
Новые члены Ассоциации 69
Как стать членом Ассоциации клинических цитологов России 69

Перевод оглавления журнала «Acta Cytologica» за 2012 г. (том # 56)
ACTA CYTOL., 2012; 56(1): 1—108, January-February 2012 70

Ошибка. 71

Правила для авторов. 72

Номер подготовлен первым зам. главного редактора доктором мед. наук Ю.К. Батороевым

Иллюстрации на обложке:

Меланома кожи;

Клетки мелкоклеточного рака легкого в мазке из промывных вод бронха, окрашенном по Папаниколау;

Капли медоцефа, проникшие в клетку и расположенные около ядер.

ОРИГИНАЛЬНЫЕ ИССЛЕДОВАНИЯ

ПЕРВЫЙ ОПЫТ ИСПОЛЬЗОВАНИЯ АППАРАТА E-PREP ДЛЯ ЖИДКОСТНОЙ ЦИТОЛОГИИ В РОССИИ

И.В. НАЗАРОВА*, О.М.РОДИОНОВА, М.В. ВОЛКОВ*, В.Н. БОГАТЫРЁВ*****

Приморский краевой онкологический диспансер и ЦЦЛ Поликлиники №8** (г. Владивосток, РФ), РОНЦ им. Н.Н. Блохина РАМН*** (г. Москва, РФ)*

Первый опыт применения в России аппарата для жидкостной цитологии (ЖЦ) E-Prep процессора производства Южной Кореи был получен в 2010 г. Этот аппарат впервые представлен и апробирован в цитологической лаборатории ПКОД г. Владивостока, в ЦЦЛ Владивостокской поликлиники №8 и в лаборатории клинической цитологии РОНЦ им. Н.Н. Блохина РАМН (г. Москва). E-Prep — это полуавтоматическое оборудование для приготовления микропрепаратов на основе ЖЦ. E-Prep процессор использует методику нанесения мазка с помощью сжатого воздуха. Особенностью аппарата является сложное строение фильтра со специальной мембраной, что позволяет удалять осколки клеток и различные загрязнения, получая стандартный монослойный препарат хорошего качества с диаметром мазка 20 мм. Аппарат эффективен, удобен для применения и расширяет возможности цитологической диагностики.

Ключевые слова: жидкостная цитология, аппарат E-Prep

В настоящее время большой популярностью пользуется метод ЖЦ, при котором получают монослойные препараты, превосходящие традиционные мазки по качеству. Монослойные препараты в дальнейшем могут быть использованы для проведения новейших исследований, требующих монослойного мазка, что недостижимо при ручном методе приготовления препарата. Безусловным достоинством метода ЖЦ является возможность 100%-го использования полученного материала без потери большей части (80%) биологического материала на инструментах [6].

Монослойные препараты можно использовать для морфометрии, проведения ВПЧ-скрининга с помощью прямого определения ДНК вируса в цитологических препаратах с использованием *ДНК-чип-теста (HPV DNA Chip test)* и компьютерной обработкой результатов; проведения цитохимических, иммунноцитохимических и других исследований. Флакон с жидкостью используют также для проведения молекулярно-биологических тестов, например, *ПЦР* [2,4]. Возможно определение продуктов *ВПЧ-генов Е6 и Е7*, обладающих трансформирующим потенциалом in vitro [1].

Одним из ограничений метода цитологической диагностики является его субъективность. В адекватном монослойном препарате, полученном методом ЖЦ, легко оценить клеточность. Адекватным монослойным препаратом считается образец, в котором число хорошо сохранившихся и хорошо визуализируемых клеток составляет не менее 5000, в то время как для традиционного мазка минимальным считается наличие 8000—12 000 клеток [5]. Метод ЖЦ стандартизирует преаналитический и аналитический этапы цитологического исследования и в сочетании с новыми технологиями позволяет более объективно использовать цитологический метод, расширяя его возможности в плане дифференциальной диагностики и прогноза. Наличие жидкостного архива позволяет проводить контроль качества за счет воспроизводимости результатов.

Для метода ЖЦ существует множество различных аппаратов, с помощью которых готовят монослойные цитологические препараты: AutoCytoPrep, Cytoscreen, Thin Prep, Mono Prep, PapSpin, LABONORD, Easy Prep и др. В России для ЖЦ чаще используют цитоцентрифуги Cytoscreen, Cytospin, Rotofix 32, Sakura и другие.

В 2010 г. в России впервые представлен аппарат для ЖЦ E-Prep производства Южной Кореи. Апробацию E-Prep процессора проводили в цитологической лаборатории ПКОД г. Владивостока, в ЦЦЛ поликлиники № 8 г. Владивостока, в лаборатории клинической цитологии РОНЦ им. Н.Н. Блохина РАМН, г. Москва.

E-Prep процессор (в дальнейшем E-Prep) — это полуавтоматическое оборудование для приготовления микропрепаратов на основе ЖЦ. В комплект для диагностики включают контейнер со стабилизирующим раствором, в котором клетки сохраняют свои морфологические и биологические свойства без изменения длительный срок, соответствующий сроку хранения реактива, указанному производителем на этикетке контейнера (до 2 лет). Стабилизирующий раствор представляет собой уникальную формулу, обеспечивающую сохранность клеточных структур, со специальными компонентами, влияющими на избыточные примеси (в случае с мокротой — разжижающие и удаляющие слизь, в гинекологических препаратах — удаляющие эритроциты и. т.д.). Удобный в работе полипропиленовый пузырек с завинчивающейся крышкой имеет этикетку для внесения информации о пациенте и маркировки любым карандашом. Существуют 5 видов контейнеров со стабилизирующими средами для: 1) забора мокроты, браш-биопсии бронхов и образцов из полости рта; 2) образцов шейки матки, 3) мочи, 4)

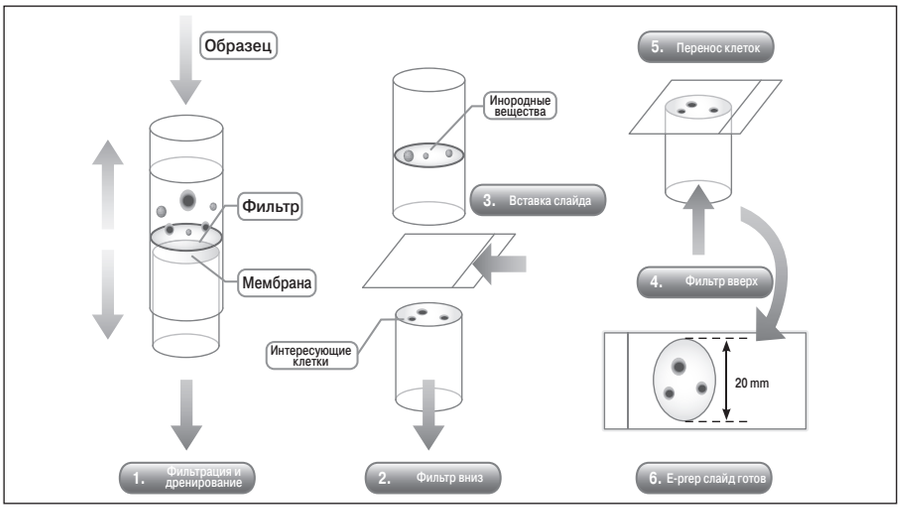

Рис. 1. Устройство фильтра E-Prep

аспирационной биопсии, 5) жидкостей тела. К каждому контейнеру прилагают фильтр.

E-Prep processor — представляет собой методику нанесения мазка с помощью сжатого воздуха. Особенностью этого аппарата является сложное строение фильтра со специальной мембраной, что позволяет удалять осколки клеток и различные загрязнения (**рис. 1**).

Материал помещают в верхнюю часть фильтра. С помощью насоса исследуемая жидкость проходит сквозь мембраны, после чего фильтр раздваивается, оставляя все примеси в его верхней части. Затем стекло проходит между двумя частями фильтра и на нижнюю часть стекла штампуется мазок-отпечаток в виде монослойного округлого окошка диаметром 20 мм. Аппарат демонстрирует высокую продуктивность, удобен и прост для применения (**табл. 1**).

В цитологической лаборатории ПКОД г. Владивостока за время работы с E-Prep проведено 252 исследования. Приготовлено 592 препарата. Из них:

1) гинекологические исследования — 26 больных (65 препаратов). Выявлено: дисплазия эпителия умеренная — 2, дисплазия эпителия тяжелая -4.

2) браш-биопсия бронхов — 23 больных (67 препаратов): выявлено дисплазия эпителия умеренная — 11, дисплазия эпителия тяжелая — 6.

3) жидкости тела — 24 больных (35 препаратов): выявлено злокачественных опухолей — 4, предположение об озлокачествлении — 6 больных.

4) пункция молочной железы — 43 очага поражения (112 препаратов): выявлено 5 злокачественных

Таблица 1.

Сравнительная характеристика различных аппаратов по жидкостной цитологии

Вид метода	E-prep (Hanbi Medical, ныне Celltra Zone Co., Ltd, South Korea)	Thinprep. (Hologic/Cytyc USA)	Surepath. (Tripath USA)	Cytoneph (YD Diagnostics)
Процесс	Полуавтоматический	Полуавтоматический	Полуавтоматический	Полуавтоматический
Применение «Вортекса»	Необходимо (в зависимости от материала)	Необходимо (в зависимости от материала)	Очень рекомендуется	Очень рекомендуется
Центрифугирование	Необходимо (в зависимости от материала)	Необходимо (в зависимости от материала)	Очень рекомендуется	Очень рекомендуется
Метод нанесения мазка	Использование сжатого воздуха и мембраны	Использование сжатого воздуха	Центрифугирование	Центрифугирование
Скорость подготовки образца (без учета предподготовки)	До 120/час	30/час	30/час	40/час
Скорость подготовки одного образца (без учета предподготовки)	Менее 1 мин	3–4 мин	30/час	40/час
Контроль переноса клеток	Электронный	Электронный	Электронный	Электронный
Количество расходных материалов	4 предмета (фильтр-мембрана, контейнер, предметное стекло, туба — для анализа мочи)	5 предметов	9 предметов	6 предметов
Морфологическое изменение клеток	Нет	Нет	Нет	Нет
Диаметр мазка	20 мм	22 мм	13 мм	17 мм
Сертификаты	KFDA, CE	FDA, CE	FDA, CE	KFDA, CE

опухолей, предположение о злокачественной опухоли — 12 случаев.

5) пункция лимфатических узлов — 24 больных (55 препаратов): выявлено 3 злокачественных опухоли.

6) препараты из ЛОР органов (пункции челюстных пазух, слюнной железы, соскобы слизистой оболочки рта, миндалин, губы) — 112 больных (258 препаратов): выявлена дисплазия эпителия умеренная — 4, дисплазия эпителия тяжелая — 9, злокачественные опухоли — 5.

В ЦЦЛ поликлиники № 8 г. Владивостока за время работы с E-Prep проведено 53 жидкостных исследования. Из них:

1) гинекологические исследования у 47 больных (141 препарат). Выявлены: а) ключевые клетки — 2 случая; б) грибы типа Candida — 3 случая; в) дисплазия эпителия легкой степени — 1 наблюдение; дисплазия эпителия умеренной степени — 4 наблюдения; дисплазия эпителия тяжелой степени — 1 наблюдение. В последнем случае при изучении прямого мазка клетки располагались комплексами, нагромождались друг на друга, отмечены признаки дискариоза. Высказано предположение о раке. При изучении мазка, приготовленного методом ЖЦ, установлен диагноз дисплазии эпителия тяжелой степени, что в дальнейшем подтверждено гистологически. В этом случае ЖЦ позволила исключить ложноположительный результат.

2) моча — 4 больных (8 препаратов)

3) мазок из раны в области соска молочной железы у женщины и молочной железы у мужчины — 2 больных (8 препаратов). В прямом мазке у пациентов преобладали элементы воспаления, клетки эпителия не визуализировались. В препаратах ЖЦ установлен диагноз дисплазии эпителия умеренной и тяжелой степени соответственно.

Выявленные возможности метода и особенности аппарата E-Prep:

К аппарату подходят различные по толщине стекла (1—2.2 мм).

1. Несмотря на рекомендации производителей: 1 материал = 1 фильтр = 1 предметное стекло, можно приготовить нескольких последовательных отпечатков на разные стекла с одного фильтра (т.е. 1 материал = 1 фильтр = несколько предметных стекол, каждое из которых можно использовать с разными красителями).

2. По сравнению с другими аппаратами для ЖЦ, фильтр E-Prep удаляет из материала объекты, препятствующие исследованию (загрязнения, осколки клеток и др.).

3. Метод ЖЦ предусматривает окрашивание препаратов по Папаниколау. В цитологической лаборатории ПКОД г. Владивостока и в ЦЦЛ поликлиники № 8 г. Владивостока препараты окрашивали гематологическими красителями (по Паппенгейму, Май-Грюнвальду, Романовскому). Это повлияло на качество препаратов. В препаратах ЖЦ наблюдали клетки железистого эпителия меньших размеров с более пикнотическими ядрами, по сравнению с тем же материалом, приготовленным традиционным способом (**рис.2; все рис. см. вклейку 1**). Эти наблюдения согласуются с данными литературы [3]. Клетки плоского эпителия не изменяли свои морфологические свойства.

Большое количество эритроцитов в препарате часто заслоняет диагностические клетки. Например, у больного Л. с клиническим диагнозом сосудистого образования ушной раковины, в традиционных мазках были получены только эритроциты. В препаратах ЖЦ обнаружены клетки неэпителиальной природы с содержанием пигмента в цитоплазме, с выраженным полиморфизмом и предположением о злокачественной опухоли (**рис. 3**).

Несмотря на тот факт, что различные стабилизирующие растворы E-Prep удаляют излишние примеси, в препаратах ЖЦ остаются важные для диагностики элементы фона. Например, внутри- и внеклеточный пигмент при меланоме, оксифильные массы при полиморфноклеточной аденоме слюнной железы.

У больного Щ. при пункции пахового лимфатического узла по традиционному мазку установлен диагноз злокачественной недифференцированной опухоли. Цитологи затруднялись в определении гистологической формы опухоли, т.к. клетки наслаивались друг на друга и было трудно определить, как они расположены — в виде скоплений или в пластах. В препарате ЖЦ ясно определились межклеточные соединения, диагноз был уточнен — злокачественная опухоль эпителиальной природы (**рис. 4**).

Таким образом, метод ЖЦ расширил дифференциально-диагностические возможности.

Современное развитие лабораторных технологий диктует необходимость введения ЖЦ, которая может применяться как самостоятельный метод для повышения качества цитологических исследований и как первый этап для дальнейшего внедрения новых технологий.

Литература

1. ***Киселев В.И.*** Вирусы папилломы человека в развитии рака шейки матки. М.: Димитрейд График Групп, 2004.

2. ***Подистов Ю.И., Лактионов К.П., Петровичев Н.Н., Брюзгин В.В.*** Эпителиальные дисплазии шейки матки (диагностика и лечение). М.:ГОЭТЕР-Медиа, 2006.

3. ***Савостикова М.В.*** Иммуноцитохимическое исследование в диагностике и оценке важнейших факторов прогноза злокачественных и доброкачественных образований. Автореф. дисс. канд. мед. наук, 2006.

4. ***Шабалова И.П., Джангирова Т.В., Касоян К.Т.*** XXXIV Европейский цитологический конгресс, Рованиеми (Финляндия), 15—18 июня 2008 г. Новости клин. цитол. России; М., 2008; 12(3-4): 48—50.

5. Diane Solomon, Ritu Nayar. The Bethesda System for Reporting Cervical Cytology. Springers Science, Business Media, Inc., 2004.

6. ***Kim G.Y., Назарова И.В.*** Сильные стороны и преимущества жидкостной цитологии в диагностике рака. Новости клин. цитол. России. М., 2011; 15(3-4): 19—20.

THE FIRST EXPERIENCE OF THE APPLICATION OF THE E-PREP PROCESSOR FOR LIQUID BASED CYTOLOGY IN RUSSIA

Nazarova I.V., Rodionova O.M., Volkov M.V., Bogatyrev V.N.

The first experience of the application of the E-Prep processor (made in South Korea) for liquid based cytology in Russia has been realized in 2010 in the Oncological Hospital and in the City Centralized Cytological Laboratory in Vladivostok, and then in N.N. Blokhin Russian Cancer Research Center (Moscow). We describe obtained results and asses functioning of E-Prep processor. We confirm good enough efficiency and convenience of E-Prep processor. LBC with use of E-Prep processor has expanded our possibilities of cytological diagnostics.

Авторы:

И.В. Назарова — врач-цитолог онкол. диспансера, канд. мед. наук;
О.М.Родионова — зав. лаб. ЦЦЛ поликлиники № 8, канд. биол. наук;
Волков М.В. — главный врач онкол. диспансера;
Богатырев В.Н. — ведущий научн. сотр. лаб. клин. цитол. РОНЦ им. Н.Н.Блохина РАМН, доктор мед. наук, проф.

ОСОБЕННОСТИ ЦИТОМОРФОЛОГИЧЕСКИХ ПРИЗНАКОВ МЕЛКОКЛЕТОЧНОГО РАКА ЛЕГКОГО В ЗАВИСИМОСТИ ОТ СПОСОБА ПОЛУЧЕНИЯ ДИАГНОСТИЧЕСКОГО МАТЕРИАЛА

Л.С. БОЛГОВА, Т.Н.ТУГАНОВА

Национальный институт рака МЗ Украины, г. Киев

Представлены цитоморфологические особенности мелкоклеточного рака легкого (МРЛ) в зависимости от способа получения диагностического материала и дифференциально-диагностические признаки с малодифференцированными формами наиболее часто встречающихся плоскоклеточного и железистого типов рака легкого (РЛ), а также с карциноидом и мелкоклеточной неходжкинскиой злокачественной лимфомой.

Ключевые слова: мелкоклеточный рак легкого, цитоморфологические признаки, способы получения диагностического материала

Морфологическая верификация мелкоклеточного рака легкого (МРЛ) с помощью цитологического метода, как правило, является основным, а чаще всего единственным способом диагностики до начала лечения [2, 4—7, 9]. Локализация названного типа рака легкого (РЛ) преимущественно в центральных отделах легочной системы предопределяет его консервативное лечение, т.е., исключает гистологическое исследование опухоли. Поэтому точная идентификация МРЛ требует от клинического цитопатолога знания всех тонкостей цитоморфологических признаков при исследовании различного диагностического материала. Следует отметить, что ошибочный вариант РЛ до начала лечения может способствовать неправильному толкованию множественных иммуноцитологических исследований, а также самих результатов лечения. Поэтому точное установление гистологической формы РЛ по цитоморфологическим признакам является чрезвычайно ответственной диагностической процедурой и существенно влияет на заключительный клинический диагноз, на учет эффективности лечения, а также имеет важное значение для сравнения результатов лечения в разных странах мира [7, 8, 10, 11].

Долечебная морфологическая диагностика РЛ основывается, главным образом, на результатах цитологического исследования мокроты, промывных вод бронхов, мазков из опухоли бронха, а также материала трансторакальных пунктатов. При этом цитопатолог должен знать все данные истории болезни пациента, которые необходимо учитывать при дифференциальной диагностике исследуемого поражения.

Цитологическая диагностика МРЛ является довольно сложной процедурой и без определенного опыта справиться с этой задачей трудно. Особенно это касается тех наблюдений, когда в цитологических препаратах имеется небольшое количество клеток опухоли, к тому же, они почти всегда имеют выраженные дистрофические изменения. Уместно подчеркнуть, что в цитологических препаратах мокроты, промывных вод бронха, мазков из опухоли бронхов и трансторакальных пунктатов чаще всего определяются только мелкие гиперхромные ядра, которые в зависимости от степени дистрофических изменений выглядят по-разному.

Цитологические признаки МРЛ подробно описаны в материале мокроты [2, 3] и фибробронхоскопии [1, 5, 7]. В настоящее время довольно часто, когда по упомянутому эксфолиативному материалу не удается верифицировать патологический процесс в легком выполняется транстрахеальный, трансбронхиальный или трансторакальный пунктат. При этом цитоморфологические признаки МРЛ во многом различны в зависимости от способа получения материала.

Так, свободно отторгнутые клетки РЛ, попадающие в просвет бронха, и выделяющиеся в составе мокроты имеют ряд характерных цитологических признаков. Уместно напомнить, что цитоморфологические признаки МРЛ в мокроте обнаружила и впервые в мире описала сотрудница нашего института Л.К. Куница [2, 3]. Ее данные опубликованы на страницах журнала «Вопросы онкологии» [2]. Изложенные в нем цитоморфологические признаки были приоритетными в данной области знаний, что отмечено учеными США, и в числе лучших работ года статья была перепечатана в «Ежегоднике рака» (The year book of cancer, Houston: Univ. Texas etc., 1959; 3: 441—4).

Элементы МРЛ отличаются отсутствием признаков дифференцировки, что сказывается на их морфологической структуре. Они представляют собой мономорфные мелкие (8—12 мкм в диаметре) округлой, иногда овальной или неправильной формы гиперхромные ядра. Размерные параметры и структурные признаки имеют некоторое сходство с базальными клетками слизистой оболочки бронха. Но, как правило, базальный эпителий бронхов характеризуется мономорфными округлыми гиперхромными сохранными ядрами с ободком базофильной интенсивно окрашенной цитоплазмы, а клетки МРЛ почти все лишены цитоплазмы и определяются в виде «голых» ядер, часто в состоянии лизиса или рексиса. Именно наличие скоплений таких ядер с компактной гиперхромной, а иногда с более светлой гомогенной структурой хроматина является характерным признаком МРЛ.

Фактическое отсутствие признаков дифференцировки этого типа РЛ обусловливает его название и известный быстрый рост, а также связанное с ним сдавление клеток опухоли друг другом. В результате ядра имеют разную форму — округлую, неправильно округлую, треугольную, полулунную, двояковогнутую, с вдавлениями, выпуклостями и уплощениями на смежных поверхностях. Такие поверхности названы фасетированными или конгруэнтными («фасетки»), они характерны для элементов МРЛ и не встречаются при других формах РЛ. Следует подчеркнуть, что иногда ядра клеток опухоли при коликвационном некрозе набухают, становятся более светлыми и могут увеличиваться в 1.5—3 раза. При этом видна мелкозернистая или гомогенная разреженная структура хроматина, что способствует появлению более крупных менее гиперхромных ядер. Иногда можно обнаружить в них мелкие 1—2 ядрышка. Дистрофические изменения незрелых клеток проявляются цитолизом, кариолизисом и кариорексисом. В цитологических препаратах при этом определяют в большем или меньшем количестве мелкие фрагменты гиперхромных ядер, на фоне которых во многих препаратах видны характерные скопления «голых» гиперхромных полиморфных ядер МРЛ в виде цепочек, тяжей, цугов, монетных столбиков или напоминающих гроздь винограда. Что же касается цитоплазмы, то она определяется лишь изредка в виде тонкого узкого базофильного ободка, который в большинстве наблюдений лизирован и при окрашивании по Папаниколау в модификации отечественных авторов выглядит как мелкозернистый базофильный детрит.

Приведенные цитоморфологические признаки МРЛ характерны для эксфолиативного материала — мокроты, иногда сохраняются в промывных водах бронхов, но с более выраженными дистрофическими изменениями (**рис. 1—8; все рис. см. вклейку 2**).

В мазках, полученных из экзофитной опухоли бронха или в препаратах, приготовленных из материала трансторакальных пунктатов, представленные выше признаки не проявляются столь четко. В мазках из бронха клетки опухоли в виде мелких округлых ядер с компактной структурой хроматина, лишенных цитоплазмы, располагаются в виде компактных или рыхлых скоплений, россыпей отдельных ядер среди пластов цилиндрического эпителия с признаками пролиферации. При этом почти не встречают скопления ядер в виде цепочек, цугов и монетных столбиков. Однако признак скопления мелких ядер с «фасетками» можно наблюдать в цитологических препаратах. Этот признак является одним из постоянных и надежных, не только при уточнении диагноза МРЛ (**рис. 2, 3, 5, 7, 12**), но и при дифференциальной диагностике с другими гистологическими типами РЛ и другими опухолями.

При удачной выполненной трансторакальной диагностической пункции МРЛ в мазках определяется иногда большое, но чаще незначительное число мелких гиперхромных ядер без цитоплазмы или с небольшими базофильными ее обрывками. Эти мелкие гиперхромные ядра располагаются в компактных скоплениях, напластованиях или в виде отдельно расположенных экземпляров (**рис. 9—12**). Кроме того, иногда в мазках встречают различного размера скопления бесформенного гиперхромного ядерного детрита.

Таким образом, набор известных цитоморфологических признаков МРЛ в определенной степени отличается в зависимости от способа получения материала и метода его окрашивания, однако имеются постоянные значимые цитологические признаки, которые позволяют с высокой степенью достоверности диагностировать данный тип РЛ.

В эксфолиативном материале мокроты, промывных вод из бронхов определяются все известные признаки, характеризующие МРЛ — наличие скоплений «голых» гиперхромных полиморфных ядер в виде цепочек, тяжей, цугов, монетных столбиков или напоминающих «гроздь винограда», которые могут располагаться на фоне крови (в пунктатах из опухоли), мелкозернистого базофильного цитоплазматического детрита или гиперхромных фрагментов разрушенных ядер. В цитологических препаратах, изготовленных из мокроты, клетки опухоли расположены на фоне слизи. Лучшим методом окрашивания при этом является метод Папаниколау в модификации А.В. Руденко. Следует подчеркнуть, что органолептические свойства мокроты при МРЛ могут быть самыми разнообразными в зависимости от роста опухоли в периферической или в центральной части легкого, а также от наличия у больного вторичных воспалительных реакций. Чаще всего МРЛ развивается в центральных отделах легкого и при рентгенологическом исследовании имеет вид эндо-перибронхиального или перибронхиального опухолевого узла. Иногда первым клиническим сигналом о наличии опухоли служит появление в мокроте прожилок крови, что и побуждает пациента обратиться к врачу. Мокрота при этом может быть светлой слизистой, иногда с есдва заметным количеством крови.

В мазках из бронхов среди гиперплазированного цилиндрического эпителия и эритроцитов определяют незрелые «голые» преимущественно округлые гиперхромные, реже гипохромные ядра, несколько отличающиеся по размерам, с небольшими остатками лизированной цитоплазмы, а также их компактные скопления, среди которых можно найти экземпляры с фасетированными поверхностями.

В трансторакальных пунктатах МРЛ имеются диагностически значимые скопления дистрофически измененных мелких гиперхромных ядер с наличием в части из них «фасеток». Обнаруживают также ядерный детрит в виде бесструктурных или овальных растянутых гиперхромных масс. Клетки опухоли расположены на фоне крови среди клеток кубического и альвеолярного эпителия, встречают небольшое число лейкоцитов.

Дифференциальную цитологическую диагностику МРЛ проводят с малодифференцированными формами плоскоклеточного и железистого РЛ. Она базируется на комплексе признаков, но основными являются размеры клеток, которые всегда крупнее при последних; при низкодифференцированных опухолях в клетках больше цитоплазмы, другая структура хроматина, размеры и характеристика ядер, ядрышек. Цитоплазма при плоскоклеточном РЛ развита, пластинчатая и

интенсивно окрашивается, а при железистом РЛ — более тонкая, с закругленными краями, содержит вакуоли. При плоскоклеточном раке — хроматин разнообразный, отмечают выраженный полиморфизм клеток и ядер, выраженный гиперхроматоз последних. При железистом раке более мономорфные округлые ядра, которые часто располагаются эксцентрически, хроматин неравномерной сетчатой или глыбчатой структуры с маргинальным ободком.

МРЛ приходится также отличать от карциноида, но при последнем клетки более сохранные, содержат не только округлые, но и вытянутые ядра. Кроме того, определяют характерные для карциноида клетки с развитой, чаще всего округлой, тонкой базофильной, иногда мелковакуолизированной цитоплазмой и центрально расположенными, округлыми мономорфными, нормохромными ядрами. Структура хроматина в таких ядрах равномерная, мелкозернистая. В небольшом количестве определяют межуточную оксифильную субстанцию.

Проводят дифференциальную диагностику между МРЛ и мелкоклеточной неходжкинской злокачественной лимфомой. При лимфоме мазки содержат много клеток опухоли; клетки, как правило, расположены разрозненно и имеют более крупные размеры. Кроме того, во многих клетках можно видеть сохранную в виде узкого ободка базофильную цитоплазму и мелкозернистую, компактную структуру хроматина, характерную для ядер лимфоидных клеток. Встречают атипические митозы.

Таким образом, несмотря на сходство цитоморфологических признаков ряда мелкоклеточных опухолей в легких (МРЛ, карциноид, злокачественная лимфома), существует ряд представленных в настоящей работе цитологических диференциально-диагностических признаков, которые, с учетом клинических проявлений и данных разностороннего обследования пациента, позволяют обоснованно установить определенный морфологический вариант опухоли.

Литература

1. ***Горбачева Л.М.*** Срочное цитологическое исследование во время фибробронхоскопии под местной анестезией при диагностике рака легкого. Автореф. дисс. ...канд. мед. наук. М., 1991.
2. ***Куница Л.К.*** Некоторые данные о морфологии клеточных элементов рака легкого, обнаруживаемых в мокроте. Вопросы онкологии, 1957; (4): 442—46.
3. ***Куница Л.К.*** Цитоморфологическая диагностика рака легкого. Киев:Наукова думка. 1985.
4. ***Петрова А.С., Шапиро Н.А.*** Роль цитологических исследований в диагностике ранних стадий рака наиболее распространенных локализаций. Итоги науки и техники. Серия: Онкология. Ред. А.И.Шнирельман. М.: ВИНИТИ АМН СССР. 1980; (11): 96—135.
5. ***Шапиро Н.А.*** Цитологическая диагностика опухолей легких (морфологические и клинические аспекты проблемы). Автореф.дисс....докт.мед.наук. М., 1979.
6. ***Шапиро Н.А.*** Органы дыхания. В кн.: Цитологическая диагностика опухолей и предопухолевых процессов. Ред. Петрова А.С. М., Медицина, 1985. Гл.3: 38—68.
7. ***Шапиро Н. А.*** Цитологическая диагностика заболеваний легких: Цветной атлас. Изд-во «Репроцентр М.», 2005, т.2.
8. Histological Typing of Lung and Pleural Tumours. World Health Organization, Geneva, Springer, 1999.
9. ***Kaminsky D.*** Image-guided Fine Needle Aspiration Biopsy of Lung. Аспирационная пункция тонкой иглой под контролем рентгена в диагностике торакальных поражений. Новости клин. цитол. России. 2001; 5(1—2): 11-34.
10. ***Koss L.G., Woyke S., Olszewski W.*** Aspiration Biopsy: Cytologic Interpretation and Histologic Bases. Igaku-Shoin, New York, Tokyo, 1992.
11. ***Naylor B.*** The century for Cytopathology. Acta Cytol. 2001. 44.(5): 709—25. Перевод: Цитопатология в XX веке. Новости клин. цитол. России. 2001; 5(1-2): 2—10.

CYTOMORPHOLOGICAL FEATURES IN SMALL CELL LUNG CARCINOMA DEPENDING OF DIAGNOSTIC MATERIAL SAMPLING

Bolgova L.S., Tuganova T.N.

Cytomorphological features of small cell lung carcinoma depending on the method of diagnostic material sampling, and differential diagnostic features of poorly differentiated forms of the most common types of squamous and glandular lung carcinoma, as well as carcinoid and small cell non-Hodgkin's lymphomas presented.

Авторы:

Болгова Л.С. — зав. научно-иссл. лаб. клин. цитол., доктор мед. наук, профессор;
Туганова Т.Н. — ведущий научн.сотр. научно-иссл. лаб. клин. цитол., канд. мед. наук;

ВИЗУАЛИЗАЦИЯ ВЗАИМОДЕЙСТВИЯ ЦЕФАЛОСПОРИНОВ С КЛЕТКАМИ АДЕНОКАРЦИНОМЫ ПРЕДСТАТЕЛЬНОЙ ЖЕЛЕЗЫ С ПОМОЩЬЮ ОКРАШИВАНИЯ ВИТАЛЬНЫМ ФЛУОРЕСЦЕНТНЫМ КРАСИТЕЛЕМ — ДСМ

О.В. ТАРНОПОЛЬСКАЯ, Е.М. НЕПОМНЯЩАЯ, В.А. СЕРГАНЬ

Патологоанатомическое отделение Ростовского научно-исследовательского онкологического исинститута (РНИОИ) Минздрава РФ, г. Ростов-на-Дону

Наблюдение за клетками аденокарциномы предстательной железы в физрастворе, которые были окрашены витальным флуоресцентным красителем [4-(n-диметиламиностирил) -1 метилпиридинием] (ДСМ), позволило обнаружить в клеточной взвеси антибиотик цефалоспорин в виде черных капель размерами, близкими к размеру ядер. Визуализирован процесс проникновения этих капель в цитоплазму и ядро. Черные капли цефалоспорина внутри клеток разбиваются на мелкие вакуоли и постепенно растворяются в цитоплазме, или проникают в ядро, делая его темным. Флуоресценция ДСМ в клетке полихроматична: цитоплазма зеленая, ядро оранжевое, ядрышки желтые или светло-оранжевые, митохондрии — желтые. Традиционная окраска по Паппенгейму цитологического препарата, полученного из аспирационного пунктата предстательной железы, не показывает наличия цефалоспоринов внутри и вокруг клеток.

Ключевые слова: аденокарцинома предстательной железы, цефалоспорины, флуоресцентный краситель ДСМ.

Флуоресцентный краситель [4-(n-диметиламиностирил) — 1 метилпиридиний], или сокращенно ДСМ, в физрастворе является катионом, который легко проникает в живые клетки, их органеллы, и окрашивает их. Краситель известен с 1981г., когда были подробно изучены его флуоресцентные свойства на примерах различных живых объектов — одноклеточных, эмбрионе морского ежа, лимфоцитов и других клеток в культуре [1,3]. Там же было показано, что этот флуорохром является потенциалозависимым, т.е. чем ярче светит клетка, тем больший мембранный потенциал она имеет. Считаем, что этот витальный краситель ДСМ незаслуженно забыт, и в работе [2] выявили, что он может успешно отражать тонкие мембранные процессы в живой клеточной культуре.

Изучали флуоресцентные свойства живых клеток опухоли предстательной железы. Клетки прижизненно окрашивали различными витальными флуоресцентными красителями, в т. ч. и ДСМ. При исследовании под микроскопом «Axio Imager.M2» (Zeiss) взаимодействия антибиотика медоцефа и цефтриаксона-Д (цефалоспорины 3-го поколения) с флуоресцирующими клетками опухоли предстательной железы (умеренно-дифференцированная аденокарцинома) авторы наблюдали черные капли размерами от 2 до10 мкм на фоне «ярких» клеток аденокарциномы.

Материалы и методы исследования

Исследование проводили с помощью потенциалозависимого флуоресцентного зонда катиона ДСМ (n-толуолсульфонат 4-(n-диметиламиностирил) -1 метилпиридиний) (синтезирован НИИФОХ при ЮФУ). Флуоресценцию ДСМ возбуждали светом длиной волны 450 nm, а длина волны эмиссии ДСМ была 520 nm. Конечная концентрация ДСМ в препарате клеточной суспензии была 20 мкм. Препараты для микроскопирования готовили на предметных стеклах в капле объемом 100 мкл раствора Хенкса, осторожно выдавливая микрошпателем клетки из аспирационного пунктата опухоли. Аспирационный пунктат опухоли весом от 0.5 до 2 г сначала инкубировали в физиологическом растворе с цефалоспоринами в концентрации 1 мг/мл в течение 10—20 мин. Затем «ниточку» пунктата извлекали из физраствора с антибиотиком пинцетом и помещали в каплю объемом 100 мкл раствора Хенкса для получения клеток выдавливанием. Клеточную взвесь отбирали пипеткой и помещали на предметные стекла в каплю разведенного на физиологическом растворе красителя ДСМ, накрывали покровным стеклом, инкубировали каждый препарат с зондом ДСМ до микроскопирования 10 минут. Микросъемку производили на максимально возможном увеличении (×1000) цветной цифровой камерой AxioCam HRc, а измерения проводили на люминесцентном микроскопе «Axio Imager. M2» (Zeiss) с помощью программного обеспечения AxioVision, rel.4.8.

Результаты исследований и их обсуждение

Флуоресценция ДСМ в клетке полихроматична: цитоплазма зеленая, ядро оранжевое, ядрышки желтые или светло-оранжевые, митохондрии — желтые. Клетки аденокарциномы предстательной железы в этой витальной окраске можно легко морфологически идентифицировать, они имели различный характер распределения митохондрий в цитоплазме.

В некоторых клетках (примерно, третья часть) митохондрии были хаотично распределены по клетке, желтые зерна митохондрий выделялись на фоне зеленой цитоплазмы. Другая часть клеток имела четкие области скоплений митохондрий и некоторые отдельные зернышки в цитоплазме. Проникая в клетку, молекулы флуоресцентного зонда-катиона ДСМ связываются с отрицательно заряженными мембранами внутриклеточных органелл — ядром, митохондриями, и т.д. Чем выше отрицательный заряд области связывания, тем ярче эта область флуоресцирует. Клеточная мембрана и ядерная мембрана с внутренней стороны заряжена отрицательно. Катион ДСМ связывается с мембранами самой клетки, ядра, клеточных органелл, и после связывания в ответ на падающий от ртутной лампы свет возбуждения испускает отраженный свет, который регистрируется цифровой камерой микроскопа. Полученное изображение подается на монитор компьютера. На **рис. 1 (все рис. см. вклейку 3)** показаны живые клетки аденокарциномы предстательной железы, экспрессирующие ДСМ. На этом снимке нет цефалоспоринов, пунктат не инкубировали с антибиотиками. На **рис. 2—6** показаны эти же клетки с черными каплями цефалорспорина. Пунктат, из которого получены эти клетки, инкубировали с медоцефом или цефтриаксоном D. Капли имеют размер от 2 до 10 мкм и, по-видимому, состоят из липидной оболочки, гидрофобны, остаются в виде капель, имеют черный цвет (активно поглощают свет длиной волны 450 нм). Наблюдение за каплями показало, что эти капли достаточно быстро (от 1 до 5 минут) проникают в клетку, затем в ядро, ядро при этом уменьшает яркость свечения, становясь бурым. В других случаях эти черные капли в цитоплазме не доходят до ядра, вакуолизируются, темные вакуоли располагаются вокруг ядра (**рис. 5, 6**). При рутинной цитологической окраске по Паппенгейму цефалоспорины не визуализируются. На **рис. 7** показана структурная формула флуоресцентного зонда ДСМ.

Такие же черные капли цефалоспоринов наблюдали в клеточной взвеси поджелудочной железы и в клетках эпителия слизистой оболочки полости рта, которые окрашивали ДСМ после предварительной 10-минутной инкубации с цефалоспориновым антибиотиком.

Выводы:

Прижизненное окрашивание клеток флуоресцентным красителем ДСМ помимо хорошего выявления морфологии всей клетки и ее органелл (митохондрий), ядер позволяет визуализировать наличие в клеточной взвеси цефалоспоринов в виде черных капель.

Литература

1. ***Добрецов Г.Е., КосниковВ.В., Морозова Г.А., Лихачева Л.М., Айдыралиев Р.К., Владимиров Ю.А.*** Измерение градиента концентрации флуоресцентного зонда-катиона ДСМ [4-(n-диметиламиностирил) -1 метилпиридиния] на плазматической и митохондриальной мембранах лимфоцита. Биологические мембраны, 1986;3(3):266-74.
2. ***Златник Е.Ю., Тарнопольская О.В., Передреева Л.В.*** Влияние наночастиц цинка и железа на мембранный потенциал лимфоцитов in vitro. Матер. IV Международной научной конф. «Актуальные проблемы биологии, нанотехнологий и медицины», 22.09.2011г., Ростов-на-Дону.
3. ***Морозова Г.А., Добрецов Г.Е., Дубур Г.Я., Дубуре Р.Р., Голицын В.М., Баренбойм Г.М., Владимиров Ю.А.*** Флуоресценция [4-(n-диметиламиностирил) -1 метилпиридиния] в живой клетке. Цитология, 1981,23(8):916-23.

VISUALISATION OF INTERACTION CEPHALOSPORINES WITH CELLS OF PROSTATE ADENOCARCINOMA IN PUNCTATE BY FLYORESCENCE DYE — DSM

Tarnopolskaya O.V., Nepomnyashaya E.M., Sergan V.A.

Observation of cells of prostatic adenocarcinoma punctate that were vitally stained by fluorescent dye DSM [4-(n-dimethylaminostiryl-1-methylpyridinium)] has been allowed to see cephalosporin antibiotic. The third generation of cephalosporin antibiotic had the appearance of black drops. The size of these drops was approximately equal to size of cell nucleus. The whole- cell fluorescence of DSM is the polychromatic: cytoplasma is green, cell nuclei are orange, nucleoli — yellow, mitochondria — yellow. The process of penetration of the cephalosporin black drops inside of epithelial cells of prostatic adenocarcinoma has been observed. The cephalosporin black drops inside of cells divided into small vacuoles, then dissolve in the cytoplasm. Also, the cephalosporin black drops inside of cells can penetrate in nucleus that makes it dark.

Авторы:

Тарнопольская О.В. — ведущий научн. сотр., канд. физико-математических наук;
Непомнящая Е. М. — научн. рук. ПАО, доктор мед. наук, проф.;
Сергань В.А. — аспирант института.

ВНУТРИЛАБОРАТОРНЫЙ КОНТРОЛЬ КАЧЕСТВА ЦИТОЛОГИЧЕСКИХ ИССЛЕДОВАНИЙ ПРИ ГИНЕКОЛОГИЧЕСКИХ ПРОФИЛАКТИЧЕСКИХ ОСМОТРАХ. 10-ЛЕТНИЙ (2003—2012 гг.) ОПЫТ

Е.Н. ФУФАЕВ, Н.С. БОЛДЫРЕВА, Е.А. ВЛАСОВА, Н.В. КОСМАЧЕВА, И.В. СИЗОВА, Н.Р. ПОЛЯКОВА, Е.Р. ФУРДЮК, А.О. КУДЯКОВА

ЦЦЛ поликлиники № 195 Западного округа г. Москвы (РФ)

Централизованная цитологическая лаборатория (ЦЦЛ) входит в состав окружной централизованной клинико-диагностической лаборатории и обслуживает 29 ЛПУ Западного округа г. Москвы. Ежегодно в ЦЦЛ производится до 200 000 исследований, при этом доля гинекологических исследований составляет >90 %. Цитологические исследования проводят рутинным методом с двуступенчатым исследованием препаратов. На цитологическое исследование ежедневно в ЦЦЛ поступает до 1000 препаратов.

При таких больших объемах исследований необходима четкая организация работы ЦЦЛ, включая все этапы цитологического исследования (доставка, регистрация, окраска, микроскопирование и архивирование препаратов, выдача результата). Задача состояла в том, чтобы внутрилабораторный контроль качества стал неотъемленной составной частью производственного процесса, т.е. его проводили ежедневно.

Основным методом внутрилабораторного контроля качества цитологических исследований является сопоставление результатов цитологической и гистологической диагностики. В приказе №103 комитета здравоохранения г. Москвы от 05.03.2002 г. «Целевая диспансеризация женского населения по выявлению заболеваний шейки матки» и в Положении о ЦЦЛ указана необходимость такого анализа, но это положение представлено одной общей фразой без четких конкретных рекомендаций.

Существует еще один регламентирующий документ, пока это только Проект приказа Министра здравоохранения РФ, подготовленный в 2002 г. Ассоциацией клинических цитологов «О мерах по обеспечению внутрилабораторного контроля качества цитологических исследований в Российской Федерации». Основные положения этого проекта опубликованы в журнале «Лаборатория» [6].

В ЦЦЛ с 2003 г. проводится учет случаев совпадений и несовпадений цитологических и гистологических диагнозов. После введения в ЦЦЛ в 2006 г. лабораторной информационной системы (ЛИС) работа по сбору данных упростилась и появилась возможность проводить постаналитический (катамнестический) контроль правильности (неправильности) цитологического диагноза, т.к. база данных позволяет прослеживать историю болезни пациента в динамике. В результате этой работы выявлены случаи ошибочно отрицательных результатов, как цитологических, так и гистологических.

В начале работы данные гистологического исследования в ЦЦЛ получали в основном от онкологов; как правило, это были случаи совпадения выраженных изменений эпителия слизистой оболочки шейки матки (CIN III, CIS и рак шейки матки), но для анализа работы ЦЦЛ этого явно недостаточно. Понадобилось много сил и времени, чтобы убедить гинекологов и гистологов о необходимости информации цитологов о результатах биопсии шейки матки. Следует отметить, что гинекологи нередко замалчивают случаи несовпадений, а гистологи наоборот выходят на связь преимущественно по поводу несовпадений.

Сравнительный анализ результатов цитологического и гистологического исследования позволяет выявить проблемы, возникающие на каждом этапе работы ЦЦЛ. Для решения оперативных задач в лаборатории ежедневно дежурит врач, который отвечает за работу с фельдшерами-лаборантами и регистраторами, следит за качеством приготовления краски, контролирует микроскопическое исследование препаратов фельдшерами-лаборантами, выясняет недоразумения, возникающие при доставке материала в лабораторию, нарушение маркировки препаратов и направлений и т.п. Дежурный врач также пересматривает препараты с первично выявленной выраженной патологией шейки матки, начиная с HSIL, и ставит на бланке результатов исследования вторую подпись.

Результаты сравнительного анализа цитологических и гистологических диагнозов представлены в **табл. 1, 2.**

Анализ ошибочно отрицательных цитологических результатов (ООР)

В ЦЦЛ зарегистрирован 61 (5.5 %) случай ООР (табл.1). Ошибки можно объяснить следующими причинами:

Патологически измененные клетки не попали в препарат;

Патологически измененные клетки при микроскопии препарата были пропущены;

Неправильная интерпретация клеточных изменений.

Таблица 1.

Результаты сопоставления цитологических и гистологических данных

Гистологическое исследование	Цитологическое исследование					
	Реактивные изменения	CIN I	CIN II	CIN III	Рак	ВСЕГО
Реактивные изменения	—	28	41	46	4	119
CIN I	17	82	28	18		145
CIN II	16	23	86	43	2	170
CIN III	18	21	64	335	12	450
Рак	10	5	13	53	140	221
Всего	61	159	232	495	158	1105

Таблица 2.

Результаты сопоставления цитологических и гистологических данных только при атрофическом типе мазка

Гистологическое исследование	Цитологическое исследование					
	Реактивные изменения	CIN I	CIN II	CIN III	Рак	Всего
Реактивные изменения		4	4	7	3	18
CIN I	3	7	11	6		27
CIN II	5	4	6	6	1	22
CIN III	10	2	13	70	7	102
Рак	6	1	4	13	88	112
Всего	24	18	38	102	99	281

Препараты с ООР изучить повторно невозможно, т.к. мазки с отрицательными результатами не хранятся в архиве. Чтобы свести к минимуму ООР, необходимо решить следующие задачи:

1. Кадровый вопрос. За отчетный период количество врачей-цитологов и фельдшеров-лаборантов увеличилось с 2 до 6 человек соответственно. Все фельдшера-лаборанты имеют высшую категорию, а из 6 врачей — 4 имеют высшую категорию, 1 врач — 1 категорию и один молодой специалист со стажем работы 1.5 года.

2. Изменить правила хранения цитологических препаратов. В архиве, помимо препаратов с выявленной патологией (CIN I-II-III, рака шейки матки), начали оставлять препараты с выраженными реактивными изменениями клеток слизистой оболочки шейки матки (гиперкератоз, железистая гиперплазия со структурной атипией, выраженная пролиферация клеток метаплазированного эпителия, а также ASC US и ASC H). Самым оптимальным вариантом ведения архива считаем сохранение всех препаратов, что повышает ответственность смотрящего, однако в ЦЦЛ организовать это пока не удалось.

3. Занятия с лаборантами с целью повышения квалификации. Анализ работы показывает, что ошибки делают врачи и лаборанты, но у лаборантов ошибок больше, т.к. у них выше нагрузка по микроскопии препаратов (в среднем ежедневно врачи микроскопируют мазки 25—30 пациентов, максимум 70 препаратов, а фельдшера-лаборанты — от 50—80 мазков, максимум до 100 мазков). Все случаи сравнения результатов цитологической и гистологической диагностики в ЦЦЛ обсуждаются с обязательным участием лаборантов; особое внимание уделяется препаратам, в которых измененных клеток было немного.

Анализ ошибочно положительных цитологических результатов (ОПР)

В лаборатории зарегистрировано 119 (10.7 %) случаев ОПР (табл.1). В начале работы исходили из того, что гистологическое исследование является «золотым стандартом», но по мере пополнения базы данных часть случаев ОПР цитологических исследований перешла в истинно положительные (по сведениям, полученным от онкологов о постановке на учет 3 женщин при диагнозе рака шейки матки выяснилось, что 3 года назад цитологический диагноз CIN III гистологами не подтвердился). В дальнейшем при пересмотре случаев расхождения и несогласия с гистологическим диагнозом, в ЦЦЛ стали сообщать об этом гинекологам, чтобы они либо проводили динамическое наблюдение, либо продолжали поиск. Например, одной пациентке пришлось 3 раза делать биопсию шейки матки, чтобы подтвердить цитологический диагноз CIN III.

В части случаев с ОПР отмечена неправильная интерпретация цитологических картин. Клеточные изменения во всех подобных препаратах были сходными и одинаковыми были гистологические диагнозы — пролиферирующий эндоцервикоз. В дальнейшем при обнаружении подобных изменений начали более осторожно устанавливать диагноз ASC US, ASC H или предполагать наличие дисплазии эпителия без уточнения ее степени выраженности.

Анализ случаев расхождения цитологических и гистологических диагнозов

При анализе случаев расхождения цитологических и гистологических диагнозов обращаем особое внимание на адекватность полученного материала. Не-

дооценку степени выраженности дисплазии эпителия наблюдали обычно в тех препаратах, в которых преобладал железистый эпителий или была обильная коккобациллярная флора с наличием «ключевых» клеток. В настоящее время считаем такие препараты недостаточно адекватными для постановки утвердительного цитологического диагноза и используем классификацию BETESDA, в частности, понятие SBLB (Satisfactory, but limited by), т.е. удовлетворительный, но ограниченный чем-то результат; при этом в цитологических заключениях чаще начали использовать термины ASC US, ASC H, LSIL, HSIL.

Особое внимание уделяем препаратам с атрофическим типом мазка. Совпадение диагнозов по HSIL при атрофии составляет всего 47.7% (**табл. 2**), поэтому в сложных для диагностики случаях указываем на дисплазию без уточнения степени ее выраженности.

Анализ случаев совпадения цитологических и гистологических диагнозов

Совпадение результатов цитологической и гистологической диагностики в ЦЦЛ по LSIL составляет 83% (133 случая), по HSIL — 87% (776 случаев) (**табл. 1**).

По данным ЦЦЛ чаще подтверждаются классические цитологические картины, описанные в атласах и, как правило, с большим количеством патологически измененных клеток.

Выводы:

1. Работа по внутрилабораторному контролю качества в ЦЦЛ трудоемкая, требует больших временных затрат, ее можно повседневно проводить только при достаточном обеспечении ЦЦЛ кадрами и наличии лабораторной информационной системы.

2. Опыт работы по внутрилабораторному контролю качества наглядно доказывает, что объективные и субъективные трудности в диагностике заболеваний шейки матки будут существовать всегда, поэтому назрела острая необходимость организации в ЦЦЛ дополнительных молекулярных методов исследования (тест на HPV и др.), помогающих цитологам в уточняющей диагностике.

3. Все мероприятия по внутрилабораторному контролю качества цитологических исследований невозможны без участия гинекологов, гистологов и онкологов, что позволяет сомкнуть цепочку совместной работы специалистов по выявлению CIN и рака ШМ, уточнению морфологического диагноза, выбору тактики ведения пациентов и методов лечения, а также динамическому наблюдению за пациентами.

Литература

1. ***Шабалова И.П., Касоян К.Т.*** Цитологическая диагностика заболеваний шейки матки. М., 2010.
2. ***Шапиро Н.А.*** Принципы цитологической диагностики злокачественных опухолей. М.,2008.
3. ***Полонская Н.Ю., Юрасова И.В., Егорова О.В.*** Профилактические осмотры и цитологический скрининг шейки матки. М.:Медицина, 2008.
4. ***Титмуши Э., Адамс К.*** Шейка матки. Под редакцией Кондрикова Н.И. М.:Практическая медицина, 2009.
5. Профилактика рака шейки матки. Под редакцией Сухих Г.Т., Прилепской В.Н. М., 2012.
6. ***Шабалова И.П., Полонская Н.Ю.*** Обеспечение и оценка качества цитологических исследований. Лаборатория, 2003;(2):8-9.

INTRALABORATORY QUALITY ASSURANCE OF CYTOLOGICAL EXAMINATIONS AT GYNECOLOGIC ROUTINE INSPECTIONS. 10-YEAR-OLD (2003—2012) EXPERIENCE

Fufaev E.N., Boldyreva N.S., Vlasova E.A., Kosmacheva N.V., Sizova I.V., Poliakova N.R., Furdiuk E.R., Kudiakova A.O.

Авторы:

Е.Н. Фуфаев — Главный врач, доктор мед. наук;
Н.С. Болдырева — Главный лаборант ЗАО, зав. КДЛ поликлиники; канд. мед. наук;
Е.А. Власова — врач-цитолог высшей категории;
Н.В. Космачева — врач-цитолог высшей категории;
И.В. Сизова — врач-цитолог высшей категории;
Н.Р. Полякова — врач-цитолог первой категории;
Е.Р. Фурдюк — цитолог высшей категории, канд. биол. наук;
А.О. Кудякова — врач-цитолог.

АНАЛИЗ РЕЗУЛЬТАТОВ ЦИТОЛОГИЧЕСКОГО ИССЛЕДОВАНИЯ НОВООБРАЗОВАНИЙ КОЖИ

В.М. ЧЕРНЯЕВА, А.И. ЛЕВИНА, Е.Е. УГЛОВА

Централизованная цитологическая лаборатория областной онкологической больницы, городская клиническая больница №9, г. Ярославль

На основании изучения соскобов и мазков-отпечатков образований кожи у 328 больных при цитологическом исследовании установлен диагноз злокачественной опухоли. В дальнейшем те случаи, которые лечили хирургически, сопоставлены с результатами гистологического исследования (143 наблюдения), что в результате позволило выявить особенности микроскопической картины, сопровождающие ошибки цитолога.

Ключевые слова: цитологическая и гистологическая диагностика, базалиома, базально-плоскоклеточный рак, плоскоклеточный рак.

По частоте опухоли кожи относятся к разряду лидирующей патологии. В структуре онкологической заболеваемости злокачественные новообразования кожи находятся на 3-м месте у мужчин (после рака легкого и рака желудка) и на втором месте у женщин (после рака молочной железы). Значительное увеличение числа онкологических заболеваний кожи привело к увеличению объема цитологических анализов, по которым определяется план дальнейшего лечения пациентов.

В процессе обследования больного цитологическое исследование позволяет быстро получить ответ о доброкачественной или злокачественной природе патологического процесса и планировать адекватное лечение.

Материалы и методы исследования

Исследование проведено у 328 мужчин и женщин. Средний возраст пациентов 61 год. В большинстве случаев материал для цитологического исследования получали с помощью соскоба поверхности поражения и в ряде случаев брали мазки-отпечатки. Мазки окрашивали азуром-эозином по Паппенгейму. У всех больных установлен цитологический диагноз злокачественной опухоли: базалиома — 261 наблюдение, базально-плоскоклеточный рак — 22, плоскоклеточный рак — 30, меланома — 15.

143 больных оперированы и результаты цитологического исследования сопоставлены с гистологическим диагнозом. 186 были пролечены методом лазерного иссечения и близкофокусной рентгенотерапии.

Цель работы: повысить достоверность цитологической диагностики злокачественных опухолей кожи. Основные группы изучаемых случаев по цитологическому диагнозу: базалиома, базально-плоскоклеточный рак, плоскоклеточный рак, меланома.

Результаты исследования и их обсуждение

Цитологический диагноз базалиомы

Цитологический диагноз базалиомы установлен у 261 больного. При изучении истории болезни выявлено, что 144 из них получали близкофокусную рентгенотерапию, 27 — лазерное иссечение, операция с последующим гистологическим исследованием произведена в 89 случаях. Результат гистологического и цитологического исследования полностью совпал у 82 больных (**рис. 1; все рис. см. вклейку 4**).

В 7 (8 %) случаях при цитологическом диагнозе базалиомы гистологически верифицирован доброкачественный процесс. При повторном исследовании этих препаратов 7 больных с гипердиагностикой базалиомы установлено, что достаточный материал был в 3 из 7 случаев. Приводим эти случаи.

1. Цитологически — базалиома, гистологически — некротизирующая эпителиома Малерба. В мазках множественные пласты базалоидного эпителия с овальными ядрами и скудной цитоплазмой, скопления «голых ядер», что несколько напоминает комплексы клеток базалиомы (**рис. 2, 3**). Но для эпителиомы Малерба характерен некроз большинства комплексов и выраженные дегенеративные изменения, а также многоядерные клетки типа «инородных тел» или типа остеокластов, которые в этом мазке отсутствовали. В данном случае имелись объективные трудности цитологической диагностики.

2. При цитологическом диагнозе базалиомы гистологически — невус сальных желез. При повторной микроскопии мазка выявлены единичные группы базалоидных клеток. Клетки сальных желез, наличие которых характерно для сального невуса, не обнаружены

3. Цитологический диагноз базалиомы. При гистологическом исследовании верифицирован внутридермальный невус. При пересмотре препаратов обнаружена одна однослойная структура из базалоидного эпителия и разрозненные невусные клетки (**рис. 4**). В данном случае цитологический диагноз бы установлен по скудному материалу и не придано должного значения наличию единичных разрозненных невусных клеток, что и привело к расхождению.

В остальных 4 случаях был установлены гистологические диагнозы эккринной акроспиромы, трихопителиомы, внутридермального невуса, себорейного кератоза. Цитологический материал был скудным, базалоидный эпителий представлен 1—2 мелкими группами клеток, иногда с дистрофией.

Следует обратить внимание на то, что при базалиоме легко получается обильный полноценный матери-

ал и его скудность в мазке надо учитывать как возможный признак отсутствия базалиомы и вероятность доброкачественного процесса. При клиническом диагнозе базалиомы причина расхождений в 4 из 7 случаев заключается в желании цитопатолога установить диагноз базалиомы по недостаточному материалу.

При цитологическом диагнозе базалиомы расхождение с результатами гистологического исследования по форме злокачественного процесса отмечено в 8 (9%) из 89 случаев. В 3 из них установлен гистологический диагноз плоскоклеточного ороговевающего рака. При повторной микроскопии в цитологических препаратах, наряду с элементами, сходными с базалиомой, обнаружены чешуйки и единичные клетки с явлениями дискератоза, паракератоза, атипия которых была сомнительной. Вывод: необходимо еще более тщательно оценивать ороговевшие клетки и чешуйки при базалиоме в сочетании с гиперкератозом, что бывает нередко.

В 2 случаях установлен гистологический диагноз базально-плоскоклеточного рака. При этом в мазках, наряду с фрагментами базалиомы обнаружены единичные однослойные группы со слабым ядерным полиморфизмом.

При злокачественной эккринной акроспироме (гистология) в мазке обнаружены однослойные структуры, ядра клеток мелкие, полиморфные, цитоплазма чаще вытянутая, базофильная, края ее неровные фестончатые (**рис. 5—7**).

При узловой слабопигментированной меланоме (гистология) в мазке, наряду с плотными группами клеток, похожими на базалиому, видны однослойные группы из клеток вытянутой формы, иногда с укрупненными ядрами; пигмент не обнаружен. При пересмотре этого цитологического препарата диагноз «базалиомы» был отвергнут.

При гистологическом диагнозе плоскоклеточной carcinoma in situ в мазке обнаружено небольшое число крупных клеток с полиморфными ядрами, а также скопления мономорфных роговых чешуек, что могло навести на мысль о плоскоклеточном раке, но были и пласты эпителия, вероятно, глубоких слоев, сходные с базалиомой.

При **цитологическом диагнозе меланомы** во всех случаях отмечено совпадение с гистологическим диагнозом (**рис. 8, 9**).

Цитологический диагноз плоскоклеточного рака

При цитологическом диагнозе плоскоклеточного рака (30 наблюдений) с гистологическими данными сопоставлено 16 случаев. У 3 этих больных при гистологическом исследовании диагностированы доброкачественные поражения: кератоакантома, хронический дерматит, себорейный кератоз с высокой митотической активностью. При гистологическом диагнозе хронического дерматита в цитологическом препарате на фоне элементов воспаления обнаружены атипические ороговевшие клетки плоского эпителия. Вероятная причина расхождения — переоценка атипии плоских клеток при паракератозе.

При гистологическом диагнозе кератоакантомы в цитологическом препарате был скудный клеточный состав, но видны элементы с явлениями гипер-паракератоза со слабыми признаками атипии, что соответствует цитологической картине кератоакантомы (**рис. 10**). В связи со скудным мазком, диагноз следовало устанавливать в предположительной форме.

При гистологическом диагнозе себорейного кератоза с высокой митотической активностью в мазке отмечено наличие пластов резко пролиферирующих клеток, напоминающих базальные, скопления ороговевших чешуек и элементов с явлениями паракератоза, что соответствует цитологической картине себорейного кератоза (**рис. 11**). Причина ошибки — переоценка признаков атипии при паракератозе.

При базально-клеточном раке (гистологический диагноз) в цитологическом препарате преобладали фрагменты ткани базалиомы, имелись комплексы базально-клеточного рака, что было ошибочно оценено как плоскоклеточный рак. Для установления правильного диагноза необходимо было учесть большое количество элементов, сходных с базалиомой.

Цитологический диагноз базально-плоскоклеточного рака

Диагноз базально-плоскоклеточного рака цитологически установлен в 22 случаях. При гистологическом исследовании в одном наблюдении оказался кожный рог; при этом в цитологическом препарате скудный материал, несколько групп пролиферирующего базального эпителия без выраженной атипии, очень много ороговевших чешуек, единичные клетки с явлениями паракератоза. В данном случае диагноз установлен по скудному материалу, что и привело к ошибке.

Расхождение по форме злокачественной опухоли наблюдали в 8 случаях: во всех случаях установлен гистологический диагноз базалиомы.

При повторной оценке мазков обнаружена картина базалиомаподобных групп с укрупненными ядрами, иногда с единичными однослойными структурами без полиморфизма ядер, видны разрозненные клетки эпителия с признаками легкой атипии.

Анализ этих препаратов свидетельствует о нечетких критериях при отличии базалиомы от базально-плоскоклеточного рака как при цитологическом, так и при гистологическом исследовании.

Подводя итог сопоставления цитологических и гистологических диагнозов при исследовании злокачественных новообразований кожи в 144 случаях следует подчеркнуть, что у 10(8%) пациентов цитологический диагноз установлен ошибочно при доброкачественном поражении. Проведенный анализ позволил выявить причины ошибок, что в дальнейшем должно привести к снижению этого показателя.

Выводы:

1. Ретроспективный анализ цитологических препаратов, в сопоставлении с гистологическим исследованием, позволяет выявить особенности микроскопической картины, сопровождающие ошибки цитолога, и, таким образом, повысить достоверность цитологической диагностики.

2. При скудном цитологическом материале не следует устанавливать диагноз базалиомы (базально-клеточного рака) в утвердительной форме, т.к. эта цитологическая картина может маскировать доброкачественное поражение.

3. Необходимо тщательнее изучать клетки при паракератозе и особенно стараться адекватно оценивать степень атипии в этих клетках, т.к. они могут принадлежать высокодифференцированному плоскоклеточному ороговевающему раку.

4. При наличии цитологических признаков базалиомы в мазке важно детально изучать однослойные группы клеток с целью уточнения формы злокачественной опухоли.

5. При желании установить цитологический диагноз плоскоклеточного рака необходимо провести дифференциальный диагноз с кератоакантомой, пролиферирующим себорейным кератозом; при этом следует учитывать степень атипии клеток при паракератозе, уточнять клинические данные.

6. Анализ препаратов с цитологическим диагнозом базально-плоскоклеточного рака свидетельствует о нечетких критериях отличия этой опухоли от базалиомы не только при цитологическом, но и при гистологическом исследовании.

7. Цитологический диагноз меланомы во всех случаях совпадает с гистологическим.

Литература

*1. **Вихерт А.М., Галил-Оглы Г.А., Порошин К.К.*** Атлас диагностических биопсий кожи, М.: Медицина, 1973.

*2. **Апатенко А.К.*** Эпителиальные опухоли и пороки развития кожи, М.: Медицина, 1973.

*3. **Краевский Н.А., Смольянникова А.В., Саркисова Д.С.*** Патологоанатомическая диагностика опухолей человека, М.: Медицина, 1993; 2.

*4. **Шапиро Н.А.*** «Принципы цитологической диагностики злокачественных опухолей». Цветной атлас, М.:Репроцентр, 2008.

THE ANALYSIS OF THE CYTOLOGICAL EXAMINATION RESULTS FOR THE SKIN TUMOURS

Chrniaeva V.M., Levina A.I., Uglova E.E.

Авторы:

Черняева В.М. — врач первой категории, ЦЦЛ;
Левина А.И. — зав. ЦЦЛ, врач высшей категории;
Углова Е.Е. — врач первой категории КДЛ больницы № 9.

ЦИТОЛОГИЧЕСКАЯ ДИАГНОСТИКА В ЛЕЧЕБНО-ПРОФИЛАКТИЧЕСКИХ УЧРЕЖДЕНИЯХ г. ВЛАДИВОСТОКА

О.М. РОДИОНОВА

ЦЦЛ поликлиники №8 г. Владивостока

В г. Владивостоке цитологическим скринингом рака шейки матки (РШМ) занимается централизованная цитологическая лаборатория (ЦЦЛ), которая функционирует с 1986г., обслуживает женские консультации всех районов и смотровые кабинеты большинства поликлиник города. Цитологические исследования в ЦЦЛ осуществляют двуступенчатым методом. Первичную сортировку на препараты с «положительным» и «отрицательным» результатом проводит лаборант. Препараты с «отрицательным» результатом передают врачу.

Число исследований в ЦЦЛ колеблется от 48000 до 70692. В общей массе цитологических исследований наибольшая доля (99.5%) принадлежит материалу, полученному из шейки матки и цервикального канала. Остальные виды исследований составляют 0.5%; из них 0.2% — полость матки, 0.17% — выделения из сосков молочных желез, 0.02% — материал из желудка (**рис. 1**; **все рис. см. вклейку 5**).

В г. Владивостоке скрининг проводят эпизодически по факту обращения пациентки за медицинской помощью в мед. учреждение. Исключение составляют профилактические осмотры на некоторых предприятиях. Охват женщин, подлежащих цитологическому скринингу, сократился с 58% (1986) до 28% (2011). Это означает, что >70% женщин не участвуют в проведении скрининга. Выявляемость РШМ при этом составляет 0.04%, что соответствует данным литературы (Юрасова И.В. и соавт., 2003). Анализ показывает, что эффективность выявления РШМ достаточно высокая при правильно организованном и достаточно широко проводимом цитологическом скрининге специалистами с высокой квалификацией. В ЦЦЛ небольшой штат (зав. О.М. Родионова, **рис. 2**), но все врачи и лаборанты имеют высшую категорию. Лаборатория оснащена микроскопами фирмы Карл Цейсс, окрашивание препаратов проводят по широко распространенным в стране методикам.

Кроме ЦЦЛ, цитологическую диагностику РШМ проводят врачи-лаборанты клинических лабораторий в составе городских, краевых, федеральных, ведомственных и частных лечебно-диагностических учреждений. Цитологическое отделение КДЛ Приморского краевого онкологического диспансера является учебным и методическим центром для цитологов края и г. Владивостока. Большой вклад в этот процесс вносит врач высшей категории канд мед. наук И.В. Назарова (**рис.3**). Препараты в лаборатории обрабатывают как рутинным методом, так и с помощью жидкостной цитологии на аппаратах Cytofuge-2, E-prep (Ю. Корея). Окрашивание осуществляют на аппарате Veristain Gemini.

Современным оборудованием в этом году были оснащены и цитологические лаборатории Краевого Клинического Центра Специализированных Видов Медицинской Помощи (ККЦ СВМП) и ККЦ СВМП — Диагностический Центр. Лаборатории оснащены микроскопами с визуализацией изображения фирмы Карл Цейсс, аппаратами для жидкостной цитологии E-prep (Ю. Корея), аппаратами для окрашивания Veristain Gemini и проточным цитофлюориметром BD FACSCanto II (**рис. 4-8**). В лабораториях работают высококвалифицированные специалисты, творческие люди. Врач ККЦ СВМП — Диагностический центр Екимцова М.А. создала интересный сайт «Микромир крупным планом», на который ссылаются зарубежные коллеги (http://www.microdigitalworld.ru).

Основным видом исследований практически всех лабораторий является гинекологический материал. Окрашивание препаратов проводят гематологическими красителями, планируется внедрение окрашивания по Папаниколау. Иммунноцитохимические исследования не получили широкого распространения в этих лабораториях. Наиболее востребованы иммунногистохимические исследования, которые проводят на кафедре патологической анатомии Владивостокского государственного медицинского университета. Надеемся, что внедрение новых технологий в г. Владивостоке существенно повысит качество цитологических исследований и расширит возможности цитологической диагностики.

CYTOLOGIC DIAGNOSTICS IN VLADIVOSTOK'S TREATMENT-AND-PROPHYLACTIC INSTITUTIONS

Rodionova O.M.

Автор:

О.М.Родионова — зав. ЦЦЛ Владивостокской поликлиники № 8, врач высшей категории, канд. биол. наук.

СЕКРЕТОРНЫЕ ПУЗЫРЬКИ ПОЛИМОРФНОЯДЕРНОГО ЛЕЙКОЦИТА ЧЕЛОВЕКА

Р.А. МУРАВЬЕВ, В.В. РОГОВИН

Лаборатория клеточных окислительно-восстановительных процессов, Институт химической физики им. Н.Н.Семенова РАН, г. Москва, РФ

Полиморфноядерный лейкоцит человека (ПМЛ) является наиболее многочисленным циркулирующим фагоцитом. Как фагоцит ПМЛ филогенетически появился задолго до лимфоцита, что иллюстрирует его значение в защитных реакциях. В последние годы ПМЛ признали очень сложной клеткой, способной взаимодействовать с окружающей средой, включая внутрифагосомную. Это происходит путем иерархической мобилизации четырех различных типов внутриклеточных гранул и пузырьков: одни необходимы для миграции и взаимодействия с эндотелием, другие — для фагоцитоза и уничтожения патогена. ПМЛ человека содержат специализированного типа секреторные пузырьки, которые быстро перемещаются к плазматической мембране при стимуляции ПМЛ хемотаксинами. Секреторные пузырьки снабжают плазматическую мембрану ПМЛ функциональными белками и рецепторами. Они образуются в сегментоядерных клетках. Гетерогения секреторных органелл ПМЛ функционально значима и может отражаться в нарушении созревания клеток, важном признаке миелопролиферативных и миелодиспластических расстройств.

Ключевые слова: нейтрофил человека, секреторные пузырьки, миграция, адгезия к эндотелию.

Главные защитные клетки врожденной иммунной системы человеческого организма, полиморфноядерные лейкоциты (ПМЛ), способны при воспалении мигрировать по кровеносному руслу, проникая через сосудистую стенку в ткани к источнику воспаления, в частности, бактериальной инфекции. Открытие лейкоцитарной миграции в экстравазальные места Конгеймом в 1867 г. [34] стало краеугольным камнем в концепции воспалительного процесса. Этот автор первым применил воспалительные стимулы для индукции молекулярных изменений в сосудистой стенке, вызывающих повышенную адгезию лейкоцитов,- концепция окончательно доказана столетие спустя. Маргинация и последующая миграция ПМЛ из крови через сосудистый эндотелий составляет критическое звено в цепи воспалительного процесса. Воспаление начинается с так называемого роллинга ПМЛ по сосудистой стенке с последующей адгезией к ней [17]. Затем адгезированные ПМЛ проникают через сосудистую стенку с помощью взаимодействия, регулируемого особыми распознавательными молекулами на поверхности ПМЛ и эндотелия с рецепторно/адгезионными характеристиками. Эта тесная межклеточная ассоциация оказывает важное регуляторное воздействие на ПМЛ и эндотелий. В начальной фазе воспалительная реакция, вызываемая прикрепленными ПМЛ, индуцирует реактивность эндотелиальных клеток, что впоследствии приводит к образованию межклеточных щелей, облегчают миграцию ПМЛ и усиливая воспалительный процесс.

На первом этапе при касании ПМЛ эндотелия, т.е. при установлении роллинг-контакта важную роль играют селектины семейства адгезионных белков, присутствующие на поверхности ПМЛ и эндотелия [36]. Под термином «роллинг» понимают транзиторную адгезию, обусловленную селектинами на эндотелии при воспалительной активации. При роллинг-контакте селектины ПМЛ соединяются с селектинами эндотелия. Контакт облегчается сосредоточением селектинов на кончиках микроворсинок ПМЛ. С нарастанием хемотаксической стимуляции численность селектинов снижается, появляются иные белки, рецепторы хемотаксинов, облегчающие мигрирование по градиенту их концентрации. С появлением интегринов происходит остановка ПМЛ с установлением прочного адгезионного контакта. Это объясняют тем, что при роллинге через селектины внутрь ПМЛ начинают поступать сигналы, вызывающие появление на поверхности интегринов, в частности, основного из них, СД11b/СД18 или Mac-I [36]. Именно от Mac-I зависит прочная адгезия ПМЛ к эндотелию. Контррецептором Mac-I выступает межклеточный адгезионный белок, СД54 или ICAM-I на поверхности активированных эндотелиальных клеток. Все эти адгезионные белки относят к суперсемейству иммуноглобулинов. Мигрирование, маргинация и адгезия обусловлены выделением особых органелл ПМЛ — секреторных пузырьков (с/п).

Одно время в ПМЛ описывали две популяции гранул, а именно, первичные, содержащие миелопероксидазу (МПО), специфические антимикробные органеллы или пероксидазосомы и вторичные, пероксидазоотрицательные, содержащие нейтрльные гидролазы и лактоферрин — нейтралогидролазосомы [3]. Из последних выделена субпопуляция содержащих желатиназу гранул [18]. Мобилизация секреторных гранул, их выделение носит иерархический характер, первыми выделяются желатиназные гранулы [2].

В 1987 г. при исследовании начальной стадии стимуляции ПМЛ заметили семикратное возрастание на клеточной поверхности белков с адгезионными и рецепторными свойствами без мобилизации секретор-

ных гранул [7, 18]. Тогда же на этом основании было высказано предположение о существовании дополнительной популяции секреторных органелл, маркируемых по присутствию в них щелочной фосфатазы. Фермент проявлял латентность и определялся в присутствии детергента. Латентность также исчезала после стимуляции ПМЛ хемотаксинами. Щелочная фосфатаза появлялась на клеточной поверхности вместе с рецепторными и адгезионными белками, после чего следовала секреция гранул. Эта новая органелла по чисто морфологическим основаниям названа «секреторным пузырьком» (с/п) из-за отсутствия в нем матрикса [36].

В ПМЛ мембранную и везикулярную локализацию фосфатазы отмечали и раньше [4, 37]. Содержащие их структуры назвали «фосфасомами» [37], но, к сожалению, термин не прижился, поскольку они не гранулы, а пузырьки, и не была изучена кинетика их мобилизации. Сохранился термин «секреторные пузырьки», термин безусловно неудачный, поскольку не отражает какой-либо функциональной специфики новых органелл. Сейчас они определяются как органеллы с наиболее ранней секреторной реакцией в ответ даже на слабое стимулирующее воздействие [7,18]. Ультраструктурно с/п имеют вид динамически меняющихся удлиненных везикулярных структур диаметром в зависимости от timta прохождения среза от 100 до 200 нм [10]. Они образуются из ранних эндосом, как и их аналоги синаптические пузырьки [12]. Внутри с/п обнаружены такие белки плазмы, как тетранектин и альбумин, вероятно, сначала попадающие в ранние эндосомы, а оттуда в с/п. Функциональные компоненты находятся на мембране с/п.

Согласно современной парадигме клеточной биологии ПМЛ с/п рассматривают как один из важнейших внутриклеточных резервуаров рецепторных и адгезионных белков, необходимых для миграции по градиенту концентрации хемотаксинов и установления адгезионного контакта с эндотелием в условиях воспаления. Сигналы, идущие с селектинов влекут за собой возрастание внутриклеточного Ca^{2+} и мобилизацию с/п, чрезвычайно чувствительных к очень малому его возрастанию [36]. При этом очень быстро растет численность рецепторных белков на поверхности ПМЛ. Один из них представлен рецептором комплемента I (CRI), он содержится исключительно на мембране с/п и может служить специфическим маркером этих органелл [35]. Белок является гликопротеином, который, соединяясь с C3b, обеспечивает зависимый от комплемента фагоцитоз. Биосинтез этого рецептора происходит в сегментоядерных клетках, что свидетельствует о времени формирования с/п, т.е. уже после образования всех гранул ПМЛ.

С участием содержащегося на с/п СД16, рецептора Fc гамма III распознается компонент Fc иммуноглобулина G и обеспечивается эндоцитоз растворенных комплексов антиген-антитело [13, 38]. От этого рецепторного белка зависит фагоцитоз опсонизированных микроорганизмов. Он образует с интегрином Mac-I единый комплекс. Вероятно, на начальном этапе клеточной активации, помимо реакции с контррецепторами на эндотелии, происходит и конвергенция иммунорецепторов и интегринов на мембране ПМЛ [5, 40].

При стимуляции микробными продуктами на поверхности ПМЛ человека появляется множество рецепторов формилпептида, одним из источников которых служат с/п [36]. Этот рецептор — одно из защитных средств оборонительного арсенала ПМЛ: он является ключевым компонентом сенсорной системы распознавания бактериальных продуктов. Формилпептиды выделяются бактериями и выступают мощными хемотаксинами ПМЛ. С помощью, такой рецепторной сенсорной системы ПМЛ становятся компетентными к направленной миграции в очаг бактериальной инфекции. Их относят к семейству серпентинных родопсинового типа рецепторов, чье действие зависит от соединения с гетеротримерными Г-белками. На с/п приходится до 25 % рецепторного белка. В ходе миграции происходит периодическое включение и отключение рецепторной сенсорной системы при дефосфорилировании белка фосфатазами и путем физического отделения рецептора от Г-белка в плоскости мембраны [20]. Это зависит от изменения содержания в крови формилпептидов.

С нарастанием концентрации формилпептидов на поверхности ПМЛ появляются интегрины Mac-I, основным источником которого во время хемотаксической стимуляции служат с/п. От Mac-I зависит прочная адгезия ПМЛ к зндотелию и передача информации внутрь клетки через специфические сигнальные системы [25]. Mac-I — не только атгезионный белок, но является также рецептором комплемента типа 3. Он необходим для полноценной антимикробной активности ПМЛ. Его временный дефицит в неонатальных ПМЛ связывают с дефектом в адгезии и хемотаксисе, что сопровождается повышенной чувствительностью к бактериальной инфекции у новорожденных [27]. Идущие через Mac-I сигналы от разнообразных цитокинов меняют состояние активации ПМЛ [41]. После соединения со своими лигандами Mac-I может посылать в ПМЛ анти- и проапоптозные сигналы. Это привело к идее контролирования Mac-I времени жизни ПМЛ [26]. На пути к очагу инфекции Mac-I способствует выживанию ПМЛ. Но после фагоцитоза timuli Mac-I переключается на проапоптозную сигнализацию, приводящую к активации каспаз. На мышах экспериментально доказана одна из главных функций Mac-I в программируемой элиминации закончивших фагоцитоз ПМЛ, процессе, известном, как вызываемая фагоцитозом гибель клеток, чем в норме и должна заканчиваться воспалительная реакция. Но при некоторых патологиях свободная МПО, появляющаяся в местах хронического воспаления при утечке из ПМЛ, соединяясь с интегринами Mac-I, задерживает наступление апоптоза ПМЛ, тем самым, продлевая жизнь ПМЛ и само воспаление [16]. При этом МПО оказывает влияние на активационное состояние ПМЛ [21]. Соединенная с интегринами ПМЛ МПО, будучи сильно щелочным белком, стимулирует адгезию ПМЛ к эндотелию [19], т. е. преодолевает силу отталкивания отрицательно заряженных кислых гликозамингликанов эндотелия. Отлагаясь на отрицательно заряженной поверхности эндотелия при атеросклеротическом воспалении сосудов, МПО притягивает ПМЛ через Mac-I, участвуя в рекрутировке ПМЛ к очагу

воспаления, т.е. в этом случае к бляшке, месте своего отложения. В итоге такая МПО выступает в роли сильного провоспалительного цитокина.

Стимулирование ПМЛ бактериальными продуктами сопровождается сосредоточением адгезионных белков в функциональные кластеры [29]. Mac-I накапливается в мембранных участках, где появляется флавоцитохром-b_{558}, ключевой компонент НАДФ-Н оксидазного комплекса, образующего супероксид-анион, а затем из него пероксид водорода. Последние необходимы для образования основного бактерицидного фактора ПМЛ, хлорноватистой кислоты (HOCl), что имеет место при участии МПО в фагосоме [I]. От динамических изменений в адгезионной системе во многом зависит направленная генерация супероксид-аниона [29]. До 15% флавоцитохрома-b_{558} поступает на мембрану фагосомы из с/п [36]. Его присутствие на с/п доказано методами иммунной электронной цитохимии [10]. Более того, через с/п в фагосому поступают хлорид-ионы (Cl^-) [33], которые необходимы для адекватного бактерицидного действия МПО путем образования HOCl.

Во многом должное функционирование НАДФ-Н оксидазного комплекса зависит от фосфолипазы-Д [28]. При ее ингибировании нарушается образование супероксид-аниона, а с ее активацией стимулируется и возрастает реактивность этого фермента. В ПМЛ имеется несколько изоформ, но на с/п находится фосфолипаза-Д, регулируемая фактором АДФ-рибозилирования [28]. ГТФазы участвуют во внутриклеточном перемещении органелл с изменением липидного состава их мембран путем активации фосфолипазы-Д. От продукта её действия — фосфатидиловой кислоты — зависит протеинтирозинфосфатазная активность СД45 [11], фосфатазы с/п. СД45 участвует в регуляции зависимой от адгезии подготовки ПМЛ к последующей дыхательной вспышке [23], т.е. в своего рода возбуждении. СД45 известен как общий лейкоцитарный антиген, принадлежащий к семейству структурно родственных гликопротеинов, присутствующий исключительно в ядерных миелоидных клетках, участвующий во внутриклеточном преобразовании сигналов в клетках иммунной системы.

Мобилизация с/п сопровождается фосфорилированием киназами внутриклеточных белков, в частности, компонентов оксидазного комплекса [15]. Выделено несколько видов киназ, играющих ключевую роль в антимикробной активности ПМЛ [6, 14]. Фосфорилирование касается также активированных рецепторов формилпептидов после их соединения с Г-белками, а фосфатазы регулируют функцию рецепторов и связанных с ними тирозинкиназ [39]. При базальных условиях имеет место баланс между процессами фосфорилирования и дефосфорилирования. Но при стимуляции клетки баланс смещается в сторону фосфорилирования, когда образуемые оксидазным комплексом оксиметаболиты подавляют фосфатазную активность [8]. В с/п присутствуют две фосфатазы: СД45 и щелочная фосфатаза. Если СД45 дефосфорилирует преимущественно кислые белки, то щелочная — основные при pH 7,2 [22]. Т.о., обе фосфатазы действуют избирательно в отношении рецепторных и иных белков при физиологическом pH.

С ростом локальной концентрации хемотаксинов ослабевает хемотаксис благодаря их связыванию с рецепторами, а потому для сохранения необходимой скорости миграции необходимо их протеолитическое отщепление от рецепторов пептидазами ПМЛ. В с/п содержатся две нейтральные пептидазы [7, 36]. Ферментативные активности компонентов с/п регулируются протонным насосом, вакуолярного тип а H^+ — АТФазой [30]. Подобно другим секреторным органеллам ПМЛ с/п содержат фузогенный белок, синаптобревин [9], от которого зависит слияние с мембранами в процессе секреции. Экспрессия синаптобревина наиболее выражена в с/п, являющихся наиболее мобильной группой секреторных органелл [7]. Характерно его отсутствие в пероксидазосомах, функционирующих преимущественно после слияния в фагосомах внутри клетки [1]. Такое распределение соответствует кинетике иерархии секреции различного вида секреторных органелл (с/п, желатиназные и остальные гранулы, за исключением пероксидазосом). Оно находит свое отражение в их чувствительности к внутриклеточному содержанию Ca^{2+} [18]. Последнее пропорционально концентрации хемотаксинов или иных активаторов. Первыми реагируют на малое возрастание Ca^{2+} (порядка 100нм) с/п [36]. Чувствительность к столь малому уровню Ca^{2+} возможно связана с присутствующим в с/п связывающим Ca^{2+} белком, гранкальцином [24]. Сигналы, идущие с селектинов, ведут к возрастанию свободного внутриклеточного Ca^{2+} и мобилизации с/п с появлением рецепторных и адгезионных белков.

Наконец, поставляя главный компонент оксидазного комплекса флавоцитохром-b_{558} на мембраны, с/п участвуют в явлении, известном как «прайминг» ПМЛ [31,32]. Переход ПМЛ из состояния покоя в состояние активации может идти через прайминг, когда клетка встречает агонист в малом количестве, не вызывающем дегрануляцию. Последующая встреча с подобным количеством агониста вызывает очень быструю и бурную реакцию, выраженную в ускоренной и энергичной активации оксидазного комплекса. Циркулирующие по крови ПМЛ человека «спокойны» и не дегранулируют, пока не подвергнутся прайминг при встрече с малым количеством бактериальных продуктов. Возбужденные, т.е. подвергнутые прайминг ПМЛ, становятся компетентными для выделения секреторных гранул.

Заключение

ПМЛ человека составляют первую линию защиты от вторгшихся микроорганизмов. Необходимым условием быстрого действия ПМЛ в очаге воспаления является их способность адгезирования к эндотелию, экстравазации и последующей миграции в окружающую ткань. Мобилизация пузырьков и гранул наделяет мембрану ПМЛ функциональными белками и рецепторами. ПМЛ является очень сложной клеткой, способной взаимодействовать с окружающей средой, включая внутрифагосомную, путем мобилизации четырех различных внутриклеточных гранул и пузырьков. Некоторые из них необходимы для взаимодействия с эндотелием и хемотаксиса, другие — для фагоцитоза и

уничтожения патогена. Этим целям соответствует иерархия выделения с/п и гранул. От крайней чувствительности , с какой ПМЛ реагирует на воспалительные стимулы мобилизацией с/п, зависит хемотаксис и взаимодействие с эндотелием, т.е. с появлением в их составе рецепторных и адгезионных белков. В кратком обзоре рассмотрен состав и функциональные особенности компонентов с/п ПМЛ человека.

Литература

1. ***Муравьев Р.А., Бут П.Г., Фомина В.А., Роговин В.В.*** Механизм бактерицидной активности в фагосомах нейтрофилов. Известия РАН. Сер. Биол. 2002;4:437-41.
2. ***Муравьев Р.А., Фомина В.А., Роговин В.В.*** Желатиназные гранулы нейтрофильных гранулоцитов. Известия РАН. Сер. Биол. 2003;4:389-94.
3. ***Роговин В.В., Пирузян Л.А., Муравьев Р.А.*** Пероксидазосомы. Наука. М., 1977.
4. ***Фомина В.А., Роговин В.В.*** Электронно-цитохимическое исследование активности нейтральной фосфатазы в гранулоцитах костного мозга лягушки. Известия АН СССР. Сер. Биол. 1985; 3:434-41.
5. ***Abram C.L., Lowell C.A.*** Convergence of immunoreceptor and integrin signaling. Immunol. Rev. 2007;218(1):29-44.
6. ***Berton G., Mocsai A., Lowell C.A.*** Src and Syk kinases: key regulators of phagocytic cell activation. Trends Immunol. 2005;26(3):208-14.
7. ***Borregaard N., Sorensen O.E., Thielgaard-Monch K.*** Neutrophil granules: a library of innate immunity proteins. Trends Immunol. 2007;28(4):340-5.
8. ***Brumell J.H., Burkhardt A.L., Bolen J.B., Grinstein S.*** Engogenous reactive oxygen intermediates activate tyrosine kinases in human neutrophils. J. Biol. Chem. 1996;271(6):1455-66.
9. ***Brumell J.H., Volchuk A., Sengelov H., Borregaard N., Cieutat A.-M. et al.*** Subcellular distribution of docking/fusion proteins in neutrophils, secretory cells with multiple exocytic compartments. J. Immunol. 1995;155(19):5750-9.
10. ***Calafat J., Kuijpers T.W., Janssen H., Borregaard N., Verhoeven A., Roos D.*** Evidence for small intracellular vesicles in human blood phagocytes containing cytochrome b 558 and adhesion molecule CD11b/CD18. Blood. 1993;81(11):3122-3.
11. ***Cui Y., English D.*** Phosphatidic acid-mediated regulation of neutrophil plasma membrane CD 45-phosphotyrosine phosphatase. Cell Signal. 1977;9(1):257-68.
12. ***Desnos C., Clift-O'Grady L., Kelly R.B.*** Biogenesis of synaptic vesicles in vitro. J. Cell Biol. 1995;130(5):1041-9.
13. ***Detmers P.A., Zhu D., Keller M., Pironkova R.*** Endotoxin receptors (CD14) are found with CD 16 (Fc gamma R III) in an intracellar compartement of neutrophils that contains alkaline phosphatase. J. Immunol. 1995;155(10):2085-93.
14. ***Downey G.P., Butler J.R., Tapper H., Fialkow L., Salteil A. et al.*** Importance of the MEK/MAP kinase pathway in neutrophil microbicidal responsivensis. J. Immunol. 1998;160(2):434-43.
15. ***El-Benna J., Dang P.M., Gongerot-Pocidalo M.A.*** Priming of the neutrophil NADPH oxidase activation: role of p47 phox phosphorylation and NOX2 mobilization to the plasma membrane. Sem. Immunopathol. 2008;30(3):279-89.
16. ***El Kebir D., Jozsef L., Pan W.,Filep J.G.*** Myeloperoxidase delay neutrophil apoptosis through CDDD11b/CD18 integrins and prolongs inflammation. Circ. Res. 2008;103(1):352-9.
17. ***Evans R., Patzak I.,Svensson L., De Filippo K., Jons K. et al.*** Integrins in immunity. J. Cell Sci. 2009;122910:215-25.
18. ***Faurschou M.,Borregaard N.*** Neutrophil granules and secretory vesicles in iflammation. Microbes Infect. 2003;8(5):993-1044.
19. ***Klinke A., Nussbaum E., Kubaala L., Friedrichs K., Rudoolph T.K. et al.*** Myeloperoxidase attracts neutrophils by physical forces. Blood. 2011;117(4):1350-8.
20. ***Rlotz K.-N., Jesaitis A.J., Lohse M.J.*** Mechanism regulation G protein-coupled receptors. Perspective in Receptor Research. Eds. Giardina D., Piergeentili A., Pigine M. Elsevier. Amsterdam, 1996;11-25.
21. ***Lau D., Mollnau H., Eiserich J.P., Freeman B.A., Daiber A. et al.*** Myeloperoxidase mediated neutrophil activation by association with CD11b/CD18 integrins. Proc. Natl. Acad. Sci. USA. 2005;102(2):431-6.
22. ***Lee H., Chu M.T., Lee C.I.*** Endogenous protein substrates for prostatic acid phosphatase in human prostate. The Prostate. 1991;19(2):251-63.
23. ***Liles W.C., Ledbetter J.A., Waltersdorph A.W., Klebanoff S.J.*** Cross-linking of CD 18 primes human neutrophils for activation of the respiratory burst in response to specific timulition: implications for adhesion-dependent physiological response in neutrophils. J. Leukoc. Biol. 1995;58(3):690-7.
24. ***Lollike K., Sorensen O., Bundgaard J.R., Segal A.W., Boyhan A., Borregaard N.*** An ELISA for grancalcin, a novelcytosolic calcium-binding protein present in leukocytes. J. Immunol. Meth. 1995;85(1):1-5.
25. ***Luo B.H., Carman C.V., Springer T.A.*** Structural basis of integrin regulation and signaling. Annu. Rev. Immunol. 2007;25:619-47.
26. ***Maydas T.N., Cullere X.*** Neutrophil beta 2 integrins: moderators of life or death decisions. Trends Immunol. 2005;26(3):388-95.
27. ***McEvoy L.T., Zakem-Cloud H., Tosi M.F.*** Total cell content of CR3 (CD11b/CD18) and LFA-1 (CD11a/CD18) in neonatal neutrophils: relationship to gestation age. Blood. 1996;87(9):3929-39.
28. ***Morgan C.P., Sengelov H., Whatmore J., Borregaard N., Cockroft S.*** ADP-rilosylation-factor-regulated phospholipase D activity localizes to secretory vesicles and mobilizes to the plasmamembrane following N-formylmethionyl-leucylphenylalanine stimulation of human neutrophils. Biochem. J. 1997;325(2):581-7.
29. ***Vukherjll G.,Rasmussen B.,Linner J.G., Quinn M.T., Parkos P.A. et al***. Organization and mobility of CD11b/CD18 and targeting of superoxide on the surface of degranulated human neutrophils. Arch. Biochem. Biophhys. 1998;357(1):164-72.
30. ***Nanda A., Brumell J.H., Nordstrom T., Kjeldsen L., Sengelov H. et al***. Activation of proton pumping in human neutrophils occurs by exocytosis of vesicles bearing vacuolar-type H^+-ATPase. J. Biol. Chem. 1996; 271(27): 15963-71.
31. ***Nauseef W.M.*** Biological roles for the NOX family NADPH oxidases. J. Biol. Chem. 2008;289(25):16961-5.
32. ***Nauseef W.M.*** Pin-ing down PMN priming. Blood. 2010;116(26):5788-9.

33. Painter R.G., Marrero L., Lombardi G.A., Valentine V.G., Nauseef W.M., Wang G. CFTR-mediated halide transport in phagosomes of human neutrophils. J. Leukoc. Biol. 2010;87(5):933-42.
34. Plytycz B., Seljelid R. From inflammation to sickness: historical perspective. Arch. Immunol. Ther. Exp. (Warsz). 2003;51(1):105-9.
35. Sengelov H. Complement receptors in neutrophils. Crit. Rev. Immunol. 1995; 15(1): 107-31.
36. Sengelov H. Secretory vesicles of human neutrophils. Eur. J.Haematol.1996;58(57),Suppl:6-24.
37. Smith G.P., Sharp G., Peters T.J. Isolation and characterization of alkaline phosphatase-containing granules (phosphasomes) from human polymorphonuclear leukocytes. J. Cell Sci.1985;76(1): 167-78.
38. Takai T. Fc receptors and their role in immune regulation and autoimmunity. J. Clin. Immunol. 2005; 25(1): 1-18.
39. Timms J.F., Carlberg K., Gu N., Chen H., Kamatkar S. et al. Identification of major binding proteins and substrates for the SH2 — containing protein tyrosine phosphatase SHP-1 in macrophages. Mol. Ctll Biol. 1998; 18(!&0:3838-50.
40. Todd R.F.III, Petty H.R. Beta 2 (CD11/CD18) integrins can serve as signaling partners for other leukocyte receptors. J. Lab. Clin. Med. 1997; 125(3): 492-8.
41. Zaidel-Bar R., Itzkovitz S., Ma'ayan A., Iyengar R., Geiger B. Functional at lus of the integrin adhesome. Nat. Cell Biol. 2007; 9(8): 858-67.

SECRETORY VESICLES OF THE HUMAN POLYMORPHONUCLEAR LEUKOCYTE

Muravieff R.A., Rogovin V.V.

The human polymorphonuclear leukocyte (PML) is the most abundant circulating phagocyte. As a phagocyte, it appears in the evolution of blood cells long before lymphocytes, and this signifies to the fundamental role of PML in host defense. It has deen shown recently that the PML is a very sophisticated cell that is capable to communicate with the environment, including internal phagosomal space, hierarchically mobilizing four essentially different types of intracellular granules and vesicles, some of them are crucial for interaction with endothelium and migration, and other for phagocytosis and killing of microbes. The human PML contains a specialized type of secretory vesicles that migrate rapidly to the plasma membrane when the PML is stimulated by chemoattractants. The secretory vesicles provide the PML plasma membrane with the functional proteins and receptors. The secretory vesicles are formed in segmented cells. The heterogeneity among the PML secretory organelles is of functional significance, and may also be reflected in the dysmaturation of leukocytes which is an important feature of myeloproliferative and myelodysplastic disorders.

Авторы:

Муравьев Р.А. — старший научный сотр. лаб. клеточных окислительно-восстановительных процессов, канд. биол. наук
Роговин В.В. — зав. лаб. клеточных окислительно-восстановительных процессов, доктор мед. наук, профессор.

Редакция журнала настоятельно призывает цитологов — членов Ассоциации, всех читателей журнала высказаться об актуальных проблемах, затронутых автором статьи.

О МОДЕРНИЗАЦИИ ЦИТОЛОГИЧЕСКОГО СКРИНИНГА ПРЕДРАКА И РАКА ШЕЙКИ МАТКИ И СОВЕРШЕНСТВОВАНИИ ЦИТОЛОГИЧЕСКОЙ СЛУЖБЫ В РОССИИ

В.И. НОВИК

Научно-исследовательский институт онкологии имени Н.Н. Петрова Минздрава РФ, г. Санкт-Петербург

Организованный популяционный скрининг предрака и рака шейки матки (РШМ), проводимый в ряде развитых стран Западной Европы и Америки, показал высокую эффективность в снижении заболеваемости и смертности от РШМ. Он способствовал снижению заболеваемости и смертности от инвазивного РШМ на 60—80 % через 20—30 лет от начала проведения скрининга. Подобные результаты были получены в СССР при проведении пилотных проектов организованного цитологического скрининга в Ленинградской области, в г. Калинине (Тверь) и на Октябрьской железной дороге, которые проводили в 60—80 гг. прошлого века.

Внедрение цитологического скрининга предрака и РШМ в существующую систему здравоохранения ряда стран, в т. ч. и СССР, происходило в 80-х гг. прошлого века с утратой основных принципиальных организационных положений популяционного скрининга. Скрининг стал спонтанным, выборочным, неконтролируемым («оппортунистическим»). Экспертами ВОЗ отмечена существенно более низкая эффективность такого скрининга, по сравнению с организованным популяционным скринингом. Сравнение различных скрининговых программ показало, что эффективность цитологического скрининга предрака и рака шейки матки прямо пропорциональна проценту охвата скринингом женского населения определенных возрастных групп и мало зависит от периодичности проведения скрининга. В странах с организованным популяционным скринингом широта охвата возрастных групп женского населения, подлежащих скринингу, составляет 70—90 %. В странах с неконтролируемым скринингом трудно подсчитать процент охвата женского населения: по оценочным данным он не превышает 30—40 %. Следовательно, большая часть женского населения не принимает участия в цитологическом скрининге. Это является основной причиной низкой эффективности скрининга в снижении заболеваемости и смертности от инвазивного РШМ.

Малое влияние периодичности проведения цитологического скрининга на его эффективность объясняется биологическими особенностями развития РШМ. РШМ развивается медленно, в течение 15—20 лет, через ряд промежуточных стадий (дисплазия, carcinoma in situ, микроинвазивный рак). Выявление процесса на ранних стадиях развития, которые могут быть излечены с помощью сберегающих методов лечения, является основной задачей цитологического скрининга. При этом проведение ежегодного скрининга в одной и той же популяции женщин является бесполезным, по данным экспертов ВОЗ — противопоказанным в любой стране и в любой возрастной группе. Согласно новым рекомендациям ВОЗ, опубликованным в последнее время (ВОЗ, 2010), женщин в возрасте 25—49 лет можно обследовать каждые 3 года, женщин старше 50 лет нужно обследовать один раз в 5 лет. Для женщин старше 65 лет скрининг не требуется, если результаты двух предыдущих исследований были отрицательными. С другой стороны, полная эффективность цитологического скрининга может проявиться через 15—20 лет, когда не будут развиваться инвазивные раки, остановленные на ранних стадиях развития, и женщины не будут умирать от этого заболевания.

Приведенные данные позволяют оценить современное состояние цитологического скрининга предрака и рака шейки матки в России и наметить пути его модернизации.

Цитологический скрининг предрака и рака шейки матки стал производиться в СССР с конца 70-х начала 80-х гг. прошлого века после создания централизованных цитологических лабораторий на основании приказа МЗ СССР № 1253 от 30.12.1976 г. В нормативных документах предусматривалось получение мазков для цитологического исследования у женщин 18 лет и старше при ежегодных профилактических осмотрах на предприятиях, а также у женщин, посещающих женские консультации и поликлиники (смотровые кабинеты). С тех пор до настоящего времени (в течение 35 лет) стратегия цитологического скрининга не менялась. Проведение такого неконтролируемого скрининга не оказало существенного влияния на частоту и смертность от РШМ. Частота выявления раннего РШМ при цитологическом скрининге <30 %, что кор-

релирует с процентом охвата скринингом женского населения. До сих пор не выделена специальность «клиническая цитология», оставляет желать лучшего первичная подготовка специалистов врачей и лаборантов по клинической цитологии. Работой по цитологическому скринингу начали заниматься по совместительству недостаточно хорошо подготовленные врачи других специальностей (гематологи, биохимики, патологоанатомы, гинекологи и пр.). Это сказывается на качестве работы и снижает эффективность цитологического скрининга.

Наиболее актуальными вопросами, стоящими в настоящее время, являются меры по увеличению охвата скринингом женского населения до 70—80% при одновременном увеличении интервалов между проведением скрининга до 3—5 лет, что при том же количестве централизованных цитологических лабораторий позволит увеличить эффективность скрининга более чем в 2 раза. Для этого необходимо создать при популяционных раковых регистрах отделы по координации цитологического скрининга, которые выполняли бы следующие задачи: компьютерный учет контингента женщин, подлежащих скринингу; контроль за процентом охвата скринингом женщин; обеспечение ежегодной сменяемости контингента женщин, проходящих скрининг (для поддержания интервала 3—5 лет); проведение мер, направленных на увеличение охвата скринингом женщин (издание брошюр и других печатных материалов, проведение разъяснительной работы среди населения о значении цитологического скрининга, рассылка писем женщинам, не явившимся на скрининг, телефонные звонки и пр.). Потребуется разработка специальной унифицированной компьютерной программы для сбора и обработки информации, введение должности регистратора в штат централизованных цитологических лабораторий и оснащение их необходимым компьютерным оборудованием.

Весьма актуальным вопросом является также введение специальности или субспециальности «клиническая цитология», разработка унифицированных программ для первичной подготовки и повышения квалификации специалистов врачей цитологов, лаборантов цитотехнологов и цитотехников, занимающихся цитологическим скринингом предрака и РШМ, а также углубленной диагностикой предопухолевых и опухолевых заболеваний других локализаций. Важной задачей является оснащение цитологических лабораторий современными микроскопами и другим необходимым оборудованием, в частности, для проведения жидкостной цитологии и иммуноцитохимии при дифференциальной цитоморфологической диагностике на этапе углубленного обследования женщин с атипическими изменениями клеток в мазках, которые были выявлены при скрининге.

Изложенные выше положения в случае поддержки их в Минздраве России могут послужить основой для создания национальной программы организованного популяционного скрининга предрака и РШМ, развития и совершенствования цитологической службы в России.

ABOUT MODERNIZATION OF CYTOLOGIC SCREENING FOR THE PRECARCINOMA AND THE CARCINOMA OF THE CERVIX UTERI AND PERFECTION CYTOLOGICAL SERVICE IN RUSSIA

Novik V.I.

Автор:

Новик В.И. — ведущий научн. сотр. отдела морфологии опухолей института, зав. лаб. цитологии, доктор мед. наук, профессор.

ПРОГРАММА РАСШИРЕННОГО ПЛЕНУМА ЦЕНТРАЛЬНОГО ИСПОЛНИТЕЛЬНОГО СОВЕТА АССОЦИАЦИИ КЛИНИЧЕСКИХ ЦИТОЛОГОВ РОССИИ

21—23 сентября 2012 года (г. Воронеж)

I день — 21 сентября 2012 года

Председатели:

Президент Ассоциации — проф. **И.П. Шабалова** (г. Москва), член Международной академии цитологии;
Вице-Президент Ассоциации — проф. **Н.А. Шапиро** (г. Москва), член Международной академии цитологии;
Генеральный секретарь Ассоциации — **Б.Е. Лейбович** (г. Воронеж), член Международной академии цитологии

10:00	**Открытие организационного заседания Пленума**
10:00–10:20	**Отчетный доклад Президента Ассоциации проф. И.П. Шабаловой**
10:20–10:40	**Отчеты Вице-Президента, Генерального секретаря и членов Центрального исполнительного Совета Ассоциации**
10:40–10:50	**Отчет Председателя комиссии по скринингу проф. В.П. Трошина**
10:50–11:00	В.П. Трошин (г. Брянск). **Проведение Школы молодых цитологов в Брянске — великолепная традиция Ассоциации клинических цитологов России.** *Брянский областной институт патологии Минздрава РФ*
11:00–11:10	**Отчет Главного редактора журнала «Новости клинической цитологии России» и редактора «Acta Cytologica» от России Вице-Президента Ассоциации, проф. Н.А. Шапиро**
11:10–11:30	**Обсуждение докладов Президента, Вице-Президента, Генерального секретаря, членов Центрального исполнительного Совета, казначея, Главного редактора журнала.**
11:30–11:40	**Выборы Почетных членов Ассоциации клинических цитологов.**
11:40–11:50	**Утверждение приема новых членов Ассоциации.**
11:50–12:00	В.В. Пименова (г. Ростов-на Дону), **Информация о Российском международном тренинге по жидкостной цитологии,** *Областной диагностический центр.*
12:00–12:10	Т.В. Джангирова (г. Москва), **Информация о конференции «Интеграция в лабораторной медицине»,** *Кафедра клинической лабораторной диагностики РМАПО МЗ РФ.*
12:10–13:40	Круглый стол: **«Правила проведения цитологических исследований в Российской Федерации».** *Модераторы:* проф. В.И. Новик (г. Санкт-Петербург), проф. В.П. Трошин (г. Брянск), доктор мед. наук Ю.К. Батороев (г. Иркутск).
13:40–14:30	Обед
14:30–19:00	Экскурсия

II день — 22 сентября 2012 года

Председатели:
проф. **Н.А. Шапиро** (г. Москва), Вице-Президент Ассоциации, член Международной академии цитологии;
проф. **В.П. Трошин** (г. Брянск), член Центрального исполнительного Совета Ассоциации, член Международной академии цитологии;
доктор мед. наук **Т.Л. Полоз** (г. Новосибирск), Член Центрального исполнительного Совета Ассоциации, Региональный координатор Ассоциации по Новосибирской области

09:00–09:10	**Приветствие участников Пленума от Областного департамента здравоохранения и Региональной дирекции медицинского обеспечения на ЮВЖД.**
09:10–09:25	Е.Е. Шевелина (г. Воронеж, РФ), **Клиническая цитология в Воронеже.** *Главный внештатный специалист по клинической цитологии Департамента здравоохранения Воронежской области.*
09:30–09:45	И.П. Шабалова, К.Т. Касоян, Т.В. Джангирова, Л.Г. Созаева, (г. Москва, РФ), **Цитологическое исследование материала из шейки матки традиционным методом и методом жидкостной цитологии.** *Кафедра клинической лабораторной диагностики РМАПО Минздрава РФ.*

09:45–10:00	А.И. Шибанова, Ж.Б. Елеубаева, Б.Т. Кусаинова, Н.Ж. Кусаинова *(г. Алматы, Республика Казахстан),* **Особенности диагностики опухолей методом жидкостной цитологии.** *Казахский научно-исследовательский институт онкологии и радиологии.*
10:00–10:15	Н.Н. Волченко, Е.Н. Славнова, А.А. Тугулукова (г. Москва, РФ), **Сравнительное исследование различных вариантов приготовления жидкостных препаратов.** *Московский научно-исследовательский онкологический институт имени П.А. Герцена.*
10:15–10:30	Г.В. Лешкина, О.Ю. Шипулина, Т.Н. Романюк (г. Москва, РФ), **Опыт ручной пробоподготовки жидкостных цитологических препаратов на этапе апробации метода**, *ЦНИИ эпидемиологии Роспотребнадзора.*
10:30–11:00	J. Cucherousset, Ch. Spiekerman (Paris, Nevers , France), **The Novacyt technology for Non Gyn and Gyn Cytology,** *Chi le Raincy-Montfermeil and Private Lab. of Nevers.*
11:00–11:15	Н.В. Литвинов (г. Москва, РФ). **Инновационные технологии в цитологии**, *ЗАО «Р-Фарм».*
11:15–11:30	И.Н. Костючек (г. Санкт-Петербург, РФ), **Проблемы диагностики ВПЧ-ассоциированных поражений шейки матки.** *Национальный медико-хирургический центр имени Н.И. Пирогова.*
11:30–11:45	Б.С. Дорофеев (г. Москва, РФ), **Предварительные результаты апробации полностью автоматизированной системы для жидкостной цитологии в лаборатории Европейского Медицинского Центра,** *Европейский Медицинский центр.*
11:45–12:00	Обсуждение докладов
12:00–12:30	**Перерыв на кофе. Обсуждение стендовых докладов.**

Председатели:
проф. **И.П. Шабалова** (г. Москва), член Центрального исполнительного Совета Ассоциации, член Международной академии цитологии;
проф. **Н.Н. Волченко** (г. Москва), член Центрального исполнительного Совета Ассоциации;
доктор мед. наук **Н.Ю. Полонская** (г. Москва), член Центрального исполнительного Совета Ассоциации, член Международной академии цитологии

12:35–12:50	В.И. Новик (г. Санкт-Петербург), **Компьютерная морфометрия как метод верификации цитологического диагноза carcinoma in situ шейки матки при расхождении его с гистологическими данными**. *НИИ онкологии им. Н.Н. Петрова Минздрава РФ.*
12:55–13:10	Е.Н. Фуфаев, Н.С. Болдырева, Е.А. Власова, Н.В. Космачева, И.В. Сизова, Н.Р. Полякова, Е.Р. Фурдюк, А.О. Кудякова (г. Москва, РФ)**, Внутрилабораторный контроль качества цитологических исследований при гинекологических профилактических осмотрах. 10-летний (2003—2012 гг.) опыт,** *ЦЦЛ поликлиники № 195 Западного округа г. Москвы.*
13:15–13:30	М.Б. Спиридонов (г. Москва, РФ), **Лабораторная информационная система для ведения документации и автоматизации процессов в лаборатории цитологии**», *ООО «ОПТЭК».*
13:35–13:50	Н.Н. Волченко, О.В. Борисова (г. Москва, РФ), **Срочное интраоперационное исследование выпотных жидкостей.** *Московский научно-исследовательский онкологический институт имени П.А. Герцена.*
13:55–14:10	Т.Л. Полоз. **Ретроспективный анализ фолликулярных поражений щитовидной железы, диагностированных в Дорожной клинической больнице ст. Новосибирск, на основании принципов системы Бетесда.** *Дорожная больница на станции Новосибирск-Главный ОАО «РЖД».*
14:15–14:30	О.В. Матвеева (г. Саратов, РФ), **Морфо-функциональные изменения слизистой оболочки желудочно-кишечного тракта у детей при лямблиозной инвазии,** *Саратовский научно-исследовательский институт травматологии и ортопедии Минздрава РФ.*
14:35–14:50	О.Н. Каня, Т.С. Белохвостикова, А.В. Хороших (г. Иркутск, РФ), **Опыт примения проточной ДНК-цитометрии в комплексной диагностике опухолей центральной нервной системы**. *Дорожная клиническая больница на станции Иркутск-Пассажирский ОАО РЖД, Областная клиническая больница, г. Иркутск.*
14:50–15:00	**Обсуждение докладов.**
15:00–16:00	**Обед.**
16:00–18:00	Круглый стол **«Обучение цитологов в России».** Модераторы: проф. И.П. Шабалова (г. Москва), доцент В.А. Котов (г. Санкт-Петербург).
19:00	Товарищеский ужин.

III день — 23 сентября 2012 года

Председатели:
проф. **В.И. Новик** (г. Санкт-Петербург), член Центрального исполнительного Совета Ассоциации; член международной академии цитологии;
доктор мед. наук **Ю.К. Батороев** (г. Иркутск), член Центрального исполнительного Совета Ассоциации

10:00–10:15	Ю.К. Батороев, Л.Ю. Кислицина, О.В. Бакланова (г. Иркутск, РФ), **Метанефритическая аденома почки: интраоперационная цитологическая диагностика, обосновавшая органосохраняющую операцию**. *Иркутский институт усовершенствования врачей, Областной онкологический диспансер.*
10:20–10:35	Э.А. Имельбаева, В.Н. Ручкин, Р.Х. Аминева, Ш.М. Хуснутдинов, А.Ж. Гильманов, В.Х. Мустафина (г. Уфа, Республика Башкортастан, РФ). **Актуальные проблемы клинической цитологии в Республике Башкортостан.** *Башкирский государственный медицинский университет, Башкирский Республиканский клинический онкологический диспансер.*
10:40–10:55	О.Г. Григорук, Л.М. Базулина, А.Ф. Лазарев *(г. Барнаул, РФ),* **Цитологическая диагностика первичного и метастатического рака легкого**. *Алтайский филиал Российского онкологического научного центра им. Н.Н. Блохина РАМН, Алтайский краевой онкологический диспансер.*
11:00–11:15	Н.Е. Торопова, Н.В. Тимофеева, Г.П. Рогашова, С.Г. Нетелева, Е.Н. Липатова (г. Самара), **Опыт применения иммуноцитохимического исследования для определения морфологической принадлежности опухоли без выявленного первичного очага**. *Самарский областной клинический онкологический диспансер Минздрава РФ.*
11:20–11:35	Н.Н. Шатинина, Л.В. Байдун (г. Москва, РФ), **Иммуноцитохимические исследования при опухолях у детей**, *Российская детская клиническая больница им. В.Е. Морозова Минздрава РФ.*
11:40–11:55	В.М. Черняева, А.И. Левина, Е.Е. Углова (г. Ярославль, РФ). **Анализ результатов цитологического исследования новообразований кожи.** *ЦЦЛ при Ярославской областной онкологической больнице, городская клиническая больница № 9.*
12:00–12:15	Л.С.Болгова, Т.Н.Туганова, С.В.Мариненко, Т.М.Ярощук (г. Киев, Республика Украина), **Цитологическая и иммуноцитохимическая диагностика опухолей яичника**, *Национальный институт рака.*
12:20–12:30	Принятие решения. Закрытие Пленума.
12:30	Отъезд.

Стендовые доклады

Д.Б. Абдрахимова (г. Алматы, Республика Казахстан), **Морфоцитологические особенности опухолей век и конъюнктивы,** *Казахский научно-исследовательский институт глазных болезней*

Л.С. Болгова (г. Киев, Республика Украина), **О концепции развития рака легкого,** *Национальный институт рака*

Л.С. Болгова, Т.М. Ярощук, С.В. Мариненко, Т.Н.Туганова (г. Киев, Республика Украина), **Иммуноцитохимические исследования при цитологической диагностике опухолей печени,** *Национальный институт рака*

Л.С. Болгова, Т.Н. Туганова (г. Киев, Республика Украина)**, Варианты цитологической картины при болезни Ходжкина в средостении,** *Национальный институт рака*

Л.С. Болгова, Т.Н. Туганова, Т.М. Ярощук, С.В. Мариненко (г. Киев, Республика Украина), **Цитоморфологические и иммуноцитохимические признаки гранулезоклеточной опухоли яичника,** *Национальный институт рака*

З.Г. Вахитова, Э.А. Имельбаева, А.Ж. Гильманов (г. Уфа — г. Сибай, Башкортастан, РФ), **Опыт проведения скрининговых исследований среди женского населения в клинической лаборатории г. Сибай.** *Сибайская центральная городская больница, г. Сибай, Башкирский государственный медицинский университет Минздрава РФ*

М.З. Гарипова, Э.А. Имельбаева, А.Ж. Гильманов (г. Уфа — г. Нефтекамск, Башкортастан, РФ), **Цитологическая диагностика заболеваний кишечника в условиях Центральной городской больницы г. Нефтекамска.** *Нефтекамская центральная городская больница, г. Нефтекамск, Башкирский государственный медицинский университет Минздрава РФ*

Л.Ф. Жандарова, О.А. Калмыкова, Н.Г. Володина, Н.В. Петрик (г. Саратов, РФ), **Роль цитологического метода в диагностике заболеваний предстательной железы,** *Саратовский государственный медицинский университет имени В.И. Разумовского, Дорожная клиническая больница на ст.Саратов-II ОАО «РЖД»*

Л.Ф. Жандарова, В.С. Горячева, О.А. Калмыкова (г. Саратов, РФ), **Возможности цитологического метода при непальпируемых опухолях молочной железы,** *Саратовский государственный медицинский университет им. В.И. Разумовского Минздрава РФ, Дорожная клиническая больница на ст.Саратов-II ОАО «РЖД»*

Д.А. Захаров, А.А. Михетько, В.В. Перов, И.В. Белова, А.А. Богданец (г. Петрозаводск, Республика Карелия), **Пункционные биопсии в диагностике заболеваний поджелудочной железы**, *Онкологический диспансер Республики Карелия*

О.А. Ерохина, Л.Б. Клюкина, Е.В. Толкач, М.Н. Урбанович, Е.Е. Макейчик, О.О. Кохановская, Е.А. Гапанович (г. Минск, Республика Беларусь), **Применение метода клеточных блоков при цитологическом исследовании выпотных жидкостей,** *РНПЦ онкологии и медицинской радиологии им. Н.Н. Александрова*

Имельбаева Э.А., Гильманов А.Ж., Аминева Р.Х. (г. Уфа, Башкортастан, РФ), **О преподавании клинической цитологии на циклах повышения квалификации врачей на кафедре клинической лабораторной диагностики,** *Институт последипломного образования Башкирского государственного медицинского университета Минздрава РФ, Башкирский республиканский онкологический диспансер*

Г.С. Исхакова, Э.А. Имельбаева, Р.Х. Аминева (г. Уфа — г. Мелеуз, Башкортастан, РФ), **Опыт работы централизованной цитологической лаборатории центральной районной больницы г. Мелеуз,** *Муниципальная клиническая больница, г. Мелеуз, Башкирский государственный медицинский университет, Республиканский клинический онкологический диспансер (РКОД), г. Уфа*

Л.Ю. Кислицина, Ю.К. Батороев И.В. Лисичникова (г. Иркутск, РФ), **Синовиальная саркома — алгоритм цитологической диагностики монофазного и классического бифазного варианта,** *Областной онкологический диспансер, Иркутский институт усовершенствования врачей*

А.Я. Крюкова., О.А. Курамшина, Л.В. Габбасова, А.Ш. Нафикова, Э.А. Имельбаева, А.Ж. Гильманов (г. Уфа, Башкортастан, РФ), **Значение цитологического метода исследования в клинической диагностике, тактике ведения предъязвенных состояний, язвенной болезни,** *Башкирский государственный медицинский университет Минздрава РФ*

Б.Е. Лейбович, Е.Е. Шевелина, И.В. Хрулева, И.А. Щетинина (г. Воронеж, РФ), **Трудный диагноз в практике цитолога**, *Дорожная клиническая больница на станции Воронеж-1 ОАО «РЖД», Воронежская областная клиническая больница 1*

О.В. Матвеева, Л.Ф. Жандарова (г. Саратов, РФ), **Роль морфологического исследования в диагностике заболеваний центральной нервной системы.** *Саратовский государственный медицинский университет имени В.И. Разумовского, Саратовский научно-исследовательский институт травматологии и ортопедии Минздрава РФ*

О.М. Родионова (г. Владивосток, РФ), **Возможности и ограничения цитологического метода в диагностике тяжелых поражений эпителиая шейки матки (12-летнее наблюдение),** *поликлиника № 8, ЦЦЛ г. Владивостока*

В.М. Сакаева, Э.А. Имельбаева, А.Ж. Гильманов (г. Уфа, Башкортастан, РФ), **Повышение качества цитологической диагностики рака печени в условиях Республиканской центральной клинической больницы,** *Республиканская центральная клиническая больница имени Г.Г. Куватова, Башкирский государственный медицинский университет Минздрава РФ*

Е.В. Суховская, И.П. Шабалова, Г.Р. Бутенко, Б.С. Цыренжапова, Ю.С. Чугунова, Н.Л. Кунельская, Г.Ю. Царапкин, М.Ю. Поляева (г. Москва, РФ), **Цитологическое исследование в оториноларингологии**, *ГКБ им. С.П.Боткина, Кафедра клинической лабораторной диагностики РМАПО, МГОД №1, МНПЦ оториноларингологии ДЗ г. Москвы*

Т.Н. Туганова (г. Киев, Республика Украина), **Ядрышки переходного типа в дифференциальной диагностике дисплазий цилиндрического эпителия и железистого рака шейки матки,** *Национальный институт рака*

Комиссию по оценке конкурса «Лучший стендовый доклад»
возглавляют проф. **Н.А. Шапиро** и проф. **Н.Н. Волченко**

ТЕЗИСЫ ПЛЕНУМА

ЦИТОМОРФОЛОГИЧЕСКИЕ ОСОБЕННОСТИ ОПУХОЛЕЙ ВЕКА И КОНЬЮНКТИВЫ

Д.Б. АБДРАХИМОВА

Казахский Научно-Исследовательский Институт Глазных Болезней, г. Алматы (Республика Казахстан)

Проблема злокачественных опухолей век и коньюнктивы является актуальной в современной офтальмологии и онкологии: заболеваемость растет, а результаты лечения остаются малоутешительными (Сейдам А.М., Телеуова Т.С., 2005). Вопросы своевременной морфологической верификации этих заболеваний весьма проблематичны из-за отсутствия соответствующих специалистов.

Опухоли век и коньюнктивы относятся к визуально доступным новообразованиям и вероятность своевременной и ранней диагностики повышается с использованием цитологического метода исследования. Метод клинической цитологии получил признание в онкологической практике для уточнения морфологических особенностей злокачественных новообразований.

Проведен анализ заболеваемости и сопоставление результатов клинического, морфологического и цитологического исследования у 277 больных злокачественными новообразованиями век и у 45 больных новообразованиями коньюнктивы, обследованных в Казахском НИИ Глазных Болезней. Изучение заболеваемости злокачественными новообразованиями век показало, что частота эпителиальных опухолей была значительно выше остальных видов; опухоли чаще встречали у женщин ($p<0.001$) и городских жителей ($p<0.001$).

Среди опухолей коньюнктивы преобладали эпителиальные новообразования независимо от пола и места проживания; значительное число принадлежало пигментным новообразованиям.

В морфоцитологической структуре опухолей век преобладал базальноклеточный рак, затем по частоте — плоскоклеточный рак кожи век. Базальноклеточный рак верифицирован у 251 больного (90.6%), плоскоклеточный рак у 17 (16.1%), меланома кожи у 3 (1.1%), аденокарцинома мейбомиевых желез у 3 (1.1%) и эпителиома Бовена установлена у 3 (1.1%) больных.

Морфоцитологическая структура злокачественных новообразований коньюнктивы показала, что плоскоклеточный рак определен у 15 (33.3%), меланома у 18 (40.0%), эпителиома Бовена у 8 (17.8%) и злокачественная лимфома у 4 (8.9%) обследованных больных. Результаты цитологического исследования у всех больных сопоставлены с гистологическими данными. При этом цитологическое исследование оказалось высокоинформативным, чувствительным (92.8%) и специфическим (88%) при определении злокачественности и гистологических вариантов опухолей век и коньюнктивы.

CYTOMORFOLOGICAL FEATURES OF THE EYELIDS AND CONJUNCTIVA TUMOURS

D.B. Abdrakhimova

Автор:

Абдрахимова Д.Б. — зав. лаб. патоморфологии института, доктор мед. наук.

МЕТАНЕФРИТИЧЕСКАЯ АДЕНОМА ПОЧКИ: ИНТРАОПЕРАЦИОННАЯ ЦИТОЛОГИЧЕСКАЯ ДИАГНОСТИКА, ОБОСНОВАВШАЯ ОРГАНОСОХРАНЯЮЩУЮ ОПЕРАЦИЮ

Ю.К. БАТОРОЕВ, Л.Ю. КИСЛИЦИНА, О.В. БАКЛАНОВА

Иркутская государственная медицинская академия последипломного образования, областной онкологический диспансер, г. Иркутск

Введение

В Иркутском онкологическом диспансере по взаимной договоренности с онкоурологами при всех операциях на почках получают материал для цитологического исследования: аспираты пункции тонкой иглой (АПТИ) во время операции, мазки-отпечатки из неудаленной и удаленной опухоли/почки. За 3 года исследования проведены при выполнении более чем 200 операций на почках.

Наблюдение

Б-ная 17 лет без клинических проявлений заболевания госпитализирована в отд. онкоурологии; опухоль почки обнаружена случайно во время УЗИ. В ходе дообследования (КТ почек) установлено, что опухоль правой почки около 3 см в диаметре располагается в среднем сегменте по передней поверхности. Б-ной с предварительным диагнозом рака правой почки, T1N0M0, 1 стадия проведена операция: по передней поверхности в среднем сегменте правой почки обнаружена опухоль с четкими границами, цвета почечной паренхимы; возвышается на 1см, патологические сосуды не выявлены. Для решения вопроса об органосохраняющей операции вначале выполнено интраоперационное УЗИ, определившее одиночную опухоль. Для уточнения морфологического характера опухоли и объема операции обычным шприцом выполнена АПТИ, получена геморрагическая капля, из которой приготовлены мазки для экспресс-цитологического исследования. Окрашивание в течение 30 сек по Diff-Quick. При микроскопии многоклеточных мазков обнаружены многочисленные четкие фолликулярные, ацинарные, тубулярные структуры из довольно мелких мономорфных округло-овальных клеток опухоли, лишенные цитоплазмы или с очень узким ободком ее. Обращало на себя внимание наличие масс гиалинового межклеточного матрикса, в т. ч. в виде глобул, а также, клеток стромы. Найдены единичные довольно крупные псамоммные тельца. Цитологическая картина дизонтогенетической опухоли почки, вероятно, метанефритической аденомы. Принимая во внимание доброкачественный характер опухоли, онкоурологи приняли решение выполнить резекцию почки. Основой явились данные цитологического исследования.

При гистологическом исследовании обнаружена опухоль из мелких, плотно упакованных, довольно мономорфных клеток с гиперхромными овальными ядрами, которые формировали тубулярные, папиллярные и примитивные структуры в виде клубочков. Отмечено наличие псаммомных телец, опухоль слабо инкапсулирована. Гистологический диагноз: метанефритическая аденома (M-8325/0). По данным УЗИ после операции опухолевидные образования в почках не выявлены. Выписана на 8 сутки.

Справка: редкая эпителиальная доброкачественная опухоль почки — метанефрогенная аденома включена в группу дизонтогенетических нефрогенных опухолей почек, наряду с аденофибромой и нефрогенной стромальной опухолью. Представлена мелкими мономорфными клетками, напоминающими эмбриональные, частота встречаемости 7-22% всех доброкачественных опухолей почки. В половине случаев опухоль представляет собой случайную находку во время УЗИ, КТ, при отсутствии клинических проявлений. Может быть макрогематурия, боли. Опубликовано несколько случаев сочетания с опухолью Вильмса и рака. Обычно размеры опухоли 3-6 см, как правило, неинкапсулирована, серо-желтого цвета. Микроскопически состоит из четко очерченных узелков эмбрионального эпителия с трубчатой, трубчато-папиллярной и папиллярной дифференцировкой; характерны псаммомные тельца.

Обсуждение

Следует выделить два аспекта в представленном случае:

1. Совершенно необычная цитологическая картина опухоли, которая требовала незамедлительной интерпретации. Клеточный состав был незнакомым, мазок многоклеточный. Дежурному цитологу потребовалась консультация более опытного специалиста. После изучения классификации ВОЗ «Pathology and Genetics of Tumours of the Urinary System and Male Genital Organs» был установлен диагноз. Авторы не смогли найти в многочисленных цитологических Атласах фото цитологической картины опухоли и даже упоминания о ней. Только в гистологических иллюстрациях этой опухоли найден эквивалент цитологической картины.

2. Тактика оперирующей бригады онкоурологов, которые вообще не слышали о подобной опухоли. Макроскопически опухоль выглядела безобидно. Главный вопрос состоял в дальнейшей тактике: убрать почку или сохранить ее, выполнив резекцию? После неоднократных настойчивых вопросов онкоурологов цитопатолог ответственно указал на доброкачественную природу опухоли, что и явилось основой проведенной экономной операции.

Вывод

Этот пример свидетельствует, что при достаточном опыте и подготовке сотрудников цитологической лаборатории, возможно эффективное срочное интраоперационное цитологическое исследование опухолей и опухолевидных образований почек.

KIDNEY METANEPHRIC ADENOMA: INTRAOPERATIVE CYTOLOGY WITH ECONOMY RESECTION (CASE REPORT)

Batoroev Y.K., Kyslitsina L.Y., Baklanova O.V.

Авторы:

Батороев Ю.К. — ассистент каф. онкологии академии, доктор мед. наук;
Кислицина Л.Ю. — зав цитологической лабораторией диспансера;
Бакланова О.В. — зав. отделением урологии диспансера

ЦИТОЛОГИЧЕСКАЯ И ИММУНОЦИТОХИМИЧЕСКАЯ ДИАГНОСТИКА ОПУХОЛЕЙ ЯИЧНИКА

Л.С. БОЛГОВА, Т.Н. ТУГАНОВА, С.В. МАРИНЕНКО, Т.М. ЯРОЩУК

Национальный институт рака, г. Киев, Украина

Опухоли яичников скрытно развиваются в любом возрасте и только при появлении явных признаков заболевания появляются увеличение размеров живота, нарушение менструального цикла или другие симптомы, а пациентки обращаются к врачу. Одним из наиболее быстрых и надежных методов определения наличия и характера патологического процесса является цитологическое исследование асцитической жидкости, дополненное иммуноцитохимическими реакциями.

Исследованы цитологические препараты, приготовленные из осадка центрифугата асцитической жидкости 31 больной опухолями яичников в возрасте 29-74 лет, но чаще всего обследованы женщины в возрасте 45-52 лет (42%). Цитологические препараты окрашивали по Паппенгейму и параллельно проводили реакции с моноклональными антителами фирмы ДАКО: Ber-EP4, CK7, CK20, EA1/EA3 и виментином.

При изучении цитологических препаратов, окрашенных по Паппенгейму, у 27 пациенток установлен диагноз аденокарциномы, у 4 — отмечены признаки выраженной пролиферации мезотелия, но реакция на Ber-EP4 была отрицательной, что исключило наличие рака. У 10 больных по окрашенным препаратам диагностирована аденокарцинома, что также подтверждено положительной реакцией на Ber-EP4. Применение названного комплекса мкАТ позволило у 9 больных идентифицировать серозную цистаденокарциному, у одной пациентки — муцинозную цистаденокарциному, а в материале 3 больных отмечены отрицательные реакции со всеми моноклональными антителами. При этом по цитологическим препаратам верифицирована аденокарцинома, а при гистологическом исследовании диагностирована низкодифференцированная аденокарцинома.

Таким образом, при исследовании асцитической жидкости у женщин любого возраста, обратившихся за помощью к врачу, применение наряду с рутинной окраской небольшой панели моноклональных антител позволяет установить не только природу патологического процесса, его распространенность, но в ряде наблюдений уточнить гистологический форму опухоли, что предопределяет лечебную тактику и прогноз.

CYTOLOGICAL AND IMMUNOCYTOCHEMICAL DIAGNOSTICS OF THE OVARY TUMOURS

Bolgova L.S., Tuganova T.N., Marinenko S.V., Yaroshuk T.M.

Авторы:

Болгова Л.С. — зав. научно-иссл. лаб. клин. цитол., доктор мед. наук, профессор;
Туганова Т.Н. — ведущий научн.сотр. научно-иссл. лаб. клин. цитол., канд. мед. наук;
Ярощук Т.М. — младший научн. сотр. научно-иссл. лаб. клин. цитол.;
Мариненко С.В. — врач лаб. цитол. диагностики.

ИММУНОЦИТОХИМИЧЕСКИЕ ИССЛЕДОВАНИЯ ПРИ ЦИТОЛОГИЧЕСКОЙ ДИАГНОСТИКЕ ОПУХОЛЕЙ ПЕЧЕНИ

Л.С. БОЛГОВА, Т.М. ЯРОЩУК, С.В. МАРИНЕНКО, Т.Н.ТУГАНОВА

Национальный институт рака, г. Киев, Украина

Цитологическая диагностика новообразований печени часто является единственным методом морфологической верификации диагноза. Анализируя цитологическую картину пунктатов печени, нередко определяют клетки с выраженными дистрофическими изменениями, утратившие структурные, а также клеточные особенности опухоли. В связи с этим возникают трудности в установлении генеза опухоли и первичной или метастатической природы поражения.

С целью уточнения гистогенеза опухоли возможно использование дополнительных методов исследования, таких как иммуноцитохимический (ИЦХ).

Материалы и методы исследования

Проведено ИЦХ исследование новообразований печени по пункционному материалу 9 больных после изучения классических цитологических препаратов, окрашеных по методу Папенгейма. Среди больных было 6

мужчин в возрасте от 36 до 66 лет. В исследовании использовали специальные наборы антител фирмы Dako для определения панцитокератина (AE1/AE3), эпителиального антигена (Ber-EP4), моноклонального ракового эмбрионального антигена (CEA), цитокератина 7 (CK7), цитокератина 20 (CK20), виментина.

У 6 больных опухоль верифицирована гистологически, из них у 4 при метастатическом поражении и у 2 — при первичном поражении печени.

Результаты исследования и их обсуждение

На основании цитоморфологических признаков у 2 больных установлен диагноз аденокарциномы, предположительно холангиоцеллюлярной (ХЦР). При этом наблюдали положительную экспрессию CEA, PC, CK7 и отрицательную экспрессию CK20 и виментина, что более характерно для первичного холангиоцеллюлярного рака. Отрицательная экспрессия CEA в одном наблюдении, гистологически верифицированного ХЦР, демонстрирует его невысокую диагностическую ценность при низкой степени дифференцировки опухоли.

Цитологическая картина пунктатов печени 2 больных позволила предположить первичный гепатоцеллюлярный рак печени. При иммуноцитохимическом исследовании выявлена положительная экспрессия панцитокератина (AE1/AE3) и CK7 при отрицательной экспрессии CEA.

При метастатическом поражении печени опухолями из ЖКТ у 3 больных, где цитологически верифицирована аденокарцинома, выявлена положительная экспрессия CK20, что является характерным для опухолей из ЖКТ.

В одном наблюдении по цитологическим препаратам установлен диагноз злокачественной опухоли. При ИЦХ исследовании выявлена отрицательная экспрессия эпителиальных маркеров (AE1/AE3, CK7, CK20, Ber–EP4) и положительная реакция виментина. Эти данные свидетельствовали о неэпителиальной природе опухоли. В дальнейшем гистологически верифицирована гастроинтестинальная опухоль желудка.

Заключение

Таким образом, применение ряда мкАТ позволяет уточнить первичный или вторичный характер новообразования печени, а при метастатическом поражении предположить орган первичного поражения.

IMMUNOCYTOCHEMICAL EXAMINATIONS IN CYTOLOGICAL DIAGNOSTICS OF THE HEPATIC TUMOURS

Bolgova L.S., Yaroshuk T.M., Marinenko S.V., Tuganova T.N.

Авторы:

Болгова Л.С. — зав. научно-иссл. лаб. клин. цитол., доктор мед. наук, профессор;
Ярощук Т.М. — младший научн. сотр. научно-иссл. лаб. клин. цитол.;
Мариненко С.В. — врач лаб. цитол. диагностики;
Туганова Т.Н. — ведущий научн.сотр. научно-иссл. лаб. клин. цитол., канд. мед. наук.

О КОНЦЕПЦИИ РАЗВИТИЯ РАКА ЛЕГКОГО

Л.С. БОЛГОВА

Национальный институт рака, г. Киев, Украина

Эмбриология свидетельствует о том, что легкое развивается из пищеварительной трубки и представляет собой железистый орган. Проведенные современные ультраструктурные исследования эпителиальных структур легкого показали, что альвеолоциты II типа являются стволовыми клетками легочного эпителия, которому свойственны секреция, пролиферация, заместительная и повышенная митотическая функция.

Установлено, что 50% всех митозов в эпителии легкого приходится на альвеолоциты II типа. Упомянутые свойства названных клеток обосновывают их возможность при определенных условиях реагировать на внешний или внутренний раздражитель усиленным ростом, размножением, а значит и претерпевать такие изменения, как метаплазия, дисплазия и атипия. Наряду с этим, в XX веке экспертами-патологами мира принято предложенное И.К. Есиповой положение о том, что любая патология в легком начинается из бронхиолы. В подтверждение этого ряд патологоанатомов и даже авторы учебников по патологической анатомии, справочников по пульмонологии утверждают, что любое воспаление в легком начинается из поражения респираторного отдела. Утверждают, что вначале развития пневмонии поражается несколько альвеол, затем процесс распространяется на другие структуры. Эти данные наглядно показывают последовательные этапы распространения патологического процесса в респираторном отделе легкого. С другой стороны, проведенные специальные патологоанатомические исследования показали, что наиболее устойчивой эпителиальной структурой легкого является цилиндрический эпителий бронха, выстилающий его проводниковый от-

дел. Что же касается рака легкого, то многие ученики школы Л.М. Шабада не смогли однозначно показать, что, так называемый, бронхогенный рак легкого, развивается из эпителия бронхов. Скорее наоборот, при экспериментальном канцерогенезе ученые неоднократно показали, что независимо от способа введения канцерогена патологический процесс начинает развиваться в периферических отделах легкого и, чаще всего, субплеврально.

В аспекте изложенного автором проведены специальные цитологические, цитогенетические, гистологические, гистогенетические, макроскопические и морфометрические исследования на эксфолиативном и операционном материале десятков больных разными гистологическими типами рака легкого. Полученные результаты исследований склоняют нас к концепции о том, что рак легкого развивается из клеток альвеолярного эпителия.

ABOUT CONCEPTION FOR DEVELOPMENT OF LUNG CARCINOMA

Bolgova L.S.

Автор:

Болгова Л.С. — зав. научно-иссл. лаб. клин. цитол., доктор мед. наук, профессор

ВАРИАНТЫ ЦИТОЛОГИЧЕСКОЙ КАРТИНЫ ПРИ БОЛЕЗНИ ХОДЖКИНА В СРЕДОСТЕНИИ

Л.С. БОЛГОВА, Т.Н. ТУГАНОВА

Национальный институт рака, г. Киев, Украина

Цитологическая диагностика болезни Ходжкина средостения вызывает значительные сложности в связи с частым развитием в данной области его нодулярной формы. При этом нередко приходится выполнять несколько пункций для получения информативного материала. Иногда клиническому цитологу необходимо исследовать до 50 стекол от одного больного, чтобы найти лимфоидные и единичные клетки Ходжкина и Березовского-Штернберга, по которым с учетом клинико-рентгенологических данных можно предположить или установить диагноз лимфогранулематоза.

Исследованы трансторакальные пунктаты 35 больных с увеличенными лимфатическими узлами в области средостения. Пункционный материал окрашивали по Паппенгейму. Все наблюдения верифицированы гистологическим методом.

В части случаев при лимфогранулематозе средостения в пунктате определяли некротические мелкозернистые и слизевидные массы, единичные скопления некротизированных лимфоцитов, отдельные эозинофильные и нейтрофильные лейкоциты, плазматические клетки и единичные крупные ядра с неравномерной сетчатой структурой хроматина, лишенные цитоплазмы, содержащие большие ядрышки, напоминающие клетки Ходжкина. При учете клинико-рентгенологических данных это дало основание высказать предположение о злокачественной опухоли. При гистологическом исследовании подтвержден диагноз лимфогранулематоза.

При форме болезни Ходжкина с лимфоидным преобладанием можно выделить два типа цитологической картины. Первый, при котором в мазке определяется множество лимфоидных клеток с признаками выраженной пролиферации, единичные эозинофильные, нейтрофильные лейкоциты, плазматические клетки, крупные лимфобласты с гиперплазированными ядрышками, соединительнотканные элементы и лишь единичные клетки, напоминающие клетки Ходжкина или Березовского-Штернберга с резко выраженными дистрофическими изменениями, что не позволяет установить диагноз. Подобная цитологическая картина с наличием большого числа незрелых лимфоидных клеток, крупных лимфобластов со слабыми признаками атипии сложны для дифференциальной диагностики неходжкинских и ходжкинских злокачественных лимфом. Однако обнаружение хотя бы одной типичной клетки Березовского-Штернберга помогает установить болезнь Ходжкина.

Второй тип цитологической картины характеризовался наличием большого числа зрелых лимфоцитов, среди которых встречали нейтрофильные и эозинофильные лейкоциты, плазматические клетки, фибробласты и на их фоне определяли лишь единичные клетки Ходжкина и Березовского-Штернберга, что и позволило диагностировать лимфогранулематоз.

Кроме того, известны наблюдения, когда на основании наличия в цитологических препаратах лимфоидных клеток разной степени зрелости, лейкоцитов, соединительнотканных клеток клинический цитолог устанавливает ошибочный диагноз доброкачественного гранулематозного процесса, а последующий гистологический диагноз свидетельствует о наличии лимфогранулематоза.

Таким образом, цитологическая диагностика болезни Ходжкина при локализации в средостении затрудняется сложностью получения пункционного информативного материала. Поэтому выделено несколько типов цитологической картины, наблюдающихся при этом заболевании, которые следует учитывать при диагностике лимфогранулематоза.

CYTOLOGICAL FEATURES OF HODGKIN'S LYMPHOMA IN THE MEDIASTINUM

Bolgova L.S., Tuganova T.N.

Авторы:

Болгова Л.С. — зав. научно-иссл. лаб. клин. цитол., доктор мед. наук, профессор;
Туганова Т.Н. — ведущий научн.сотр. научно-иссл. лаб. клин. цитол., канд. мед. наук.

ЦИТОМОРФОЛОГИЧЕСКИЕ И ИММУНОЦИТОХИМИЧЕСКИЕ ПРИЗНАКИ ГРАНУЛЕЗОКЛЕТОЧНОЙ ОПУХОЛИ ЯИЧНИКА

Л.С. БОЛГОВА, Т.Н. ТУГАНОВА, Т.М. ЯРОЩУК, С.В. МАРИНЕНКО

Национальный институт рака, г. Киев, Украина

Гранулезоклеточные опухоли яичников (ГКОЯ) составляют по данным разных авторов от 0.6 до 7.5% всех злокачественных новообразований яичников. Они являются новообразованиями полового тяжа яичников и входят в состав группы гранулезо-стромальных опухолей, относятся к неэпителиальным. Наиболее вероятным источником развития является гранулеза примордальных фолликулов яичника. ГКОЯ или фолликуломы (гранулезоклеточный рак, цилиндрома, феминизирующая мезенхимома яичника) достаточно редки и, в связи с этим, малоизучены. В то же время они являются самыми частыми гормонопродуцирующими новообразованиями яичников Заболевание встречается в любом возрасте, однако большинство наблюдений приходится на возраст 40-60 лет. В 1977 году R.E.Scully выделил два варианта ГКОЯ — взрослый и ювенильный. Взрослый вариант составляет около 95% всех вариантов опухолей яичника.

Цитограммы при субоперационной диагностике ГКОЯ отличаются многообразием как количественного, так и морфологического проявления клеточных структур. В препаратах преобладает неравномерно выраженный оксифильный фон. Общим для всех морфологических вариантов является наличие своеобразных комплексов клеток в виде розеткоподобных, макро- и микрофолликулоподобных образований, в центре которых в большинстве наблюдений выявлялась оксифильная субстанция белковой массы, тельца Колля-Экснера. Выявляются единичные тубулярные структуры. Преобладают солидные скопления, комплексы и тяжи своеобразных клеток призматической или кубической формы с нежной голубоватой или более интенсивной окраски округлой, вуалевидной вакуолизированной цитоплазмой, содержащей в большинстве клеток базофильные гранулы. Клетки в соскобах ГКОЯ относительно мелкие, чаще округлые, реже — вытянутые, приближаются по форме к призматическим. Истонченная цитоплазма часто сливается с оксифильным фоном препаратов. Ядерно-цитоплазматическое соотношение сдвинуто в сторону ядра. Ядра умеренно варьируют в размере. В клетках округлой, реже вытянутой неправильной формы ядра чаще расположены центрально, в клетках призматической формы — эксцентрично. Ядра отличаются неравномерной структурой хроматина от мелкозернистой, сетчатой до мелкоглыбчатой с полиморфными 1-2-3 и более ядрышками в части клеток. Местами интенсивность гиперхромии ядер варьирует в пределах комплекса или тяжа клеток. Контуры ядерной оболочки четкие неровные. В части ядер выявляются бороздки.

После проведения ИЦХ-реакций с антителами фирмы DAKO Ber-EP4, CK7, CK20, панцитокератин, виментин наблюдалась экспрессия виментина опухолевыми клетками при отрицательной экспрессии CK7, CK20, Ber-EP4, панцитокератина. На основании результатов ИЦХ-исследования можно говорить о мезенхимальной природе клеток опухоли.

CYTOMORPHOLOGICAL AND IMMUNOCYTOCHEMICAL FEATURES OF THE OVARY GRANULOSA CELL TUMOUR

Bolgova L.S., Tuganova T.N., Yaroshuk T.M., Marinenko S.V.

Авторы:

Болгова Л.С. — зав. научно-иссл. лаб. клин. цитол., доктор мед. наук, профессор;
Туганова Т.Н. — ведущий научн.сотр. научно-иссл. лаб. клин. цитол., канд. мед. наук;
Мариненко С.В. — врач лаб. цитол. диагностики;
Ярощук Т.М. — младший научн. сотр. научно-иссл. лаб. клин. цитол.

СРОЧНОЕ ИНТРАОПЕРАЦИОННОЕ ИССЛЕДОВАНИЕ ВЫПОТНЫХ ЖИДКОСТЕЙ

Н.Н. ВОЛЧЕНКО, О.В. БОРИСОВА

МНИОИ имени П.А..Герцена Минздрава РФ, г. Москва

Цитологическое исследование большинства случаев выпотных экссудатов не вызывает затруднений. Достоверность его составляет от 64 до 96%. Однако, по мнению многих цитологов, именно этот раздел цитологической диагностики является наименее совершенным и изобилует ошибками: число ложноположительных заключений составляет до 0.5% и ложноотрицательных заключений — до 30%. Особенно важно срочное интраоперационное исследование экссудатов для уточнения распространенности опухолевого процесса с использованием дополнительных иммуноморфологических методов в сложных диагностичкских наблюдениях. От этого во многом зависит выбор правильного лечения больного злокачественной опухолью и благоприятный исход заболевания.

Цель исследования

Показать возможности иммунофлюоресцентного исследования (ИФИ) с эпителиальным маркером Ber-EP4 в выявлении клеток опухоли в плевральных и перитонеальных экссудатах при срочном интраоперационном исследовании.

Материалы и методы исследования

ИФИ исследовано около 150 экссудатов из серозных полостей. В исследовании применяли эпителиальный маркер Ber-EP4 FITC (клон Ber-EP4) фирмы «DAKO». Готовили жидкостные препараты с помощью центрифуги Cytospin 3. Для визуализации ядер клеток препараты окрашивали DAPI. Микроскопию осуществляли на флуоресцентном микроскопе ImagerM1 фирмы «Karl Zeiss». ИФИ не требует сложной пробоподготовки и значительных временных затрат.

Результаты исследования и их обсуждение

Наибольшие сложности возникают при диссеминации перстневидно-клеточного рака из мелких клеток, пограничных опухолях яичников, дольковорака молочной железы. В некоторых наблюдениях без ИФИ убедительно высказаться о диссеминации опухоли нельзя. Поэтому отсутствие при рутинном цитологическом исследовании экссудатов клеток опухоли при этих формах новообразований является показанием к проведению ИФИ. Чувствительность ИФИ составила 93%.

Выводы

Показана высокая эффективность и быстрота ИФИ с эпителиальным маркером Ber-EP4 при срочном интраоперационном исследовании экссудата с целью установления распространенности опухолевого процесса.

URGENT INTRAOPERATIVE STUDY OF PLEURAL AND PERITONEAL EFFUSIONS

Volchenko N.N., Borisova O.V.

Авторы:

Волченко Н.Н. — рук. отделения онкоцитологии, доктор мед. наук, профессор;
Борисова О.В. — научный сотр. отделения онкоцитологии, канд. мед. наук.

ОПЫТ ПРОВЕДЕНИЯ СКРИНИНГОВЫХ ИССЛЕДОВАНИЙ ЖЕНСКОГО НАСЕЛЕНИЯ В КЛИНИКО-ДИАГНОСТИЧЕСКОЙ ЛАБОРАТОРИИ г. СИБАЙ

З.Г. ВАХИТОВА, Э.А. ИМЕЛЬБАЕВА, А.Ж. ГИЛЬМАНОВ

Сибайская центральная городская больница, г. Сибай, Башкирский государственный медицинский университет, г.Уфа, Республика Башкортастан

Изучение состояния репродуктивного здоровья женщин является важнейшей задачей современной медицины, что связано со снижением рождаемости и ухудшением здоровья не только беременных, но и новорождённых. К факторам, влияющим на этот процесс, относятся социально-экологические условия жизни населения, большое число абортов, относительно высокий уровень материнской и младенческой смертности, невынашивание беременности, рост числа беременных, инфицированных инфекциями, передаваемыми половым путём. В настоящее время реальной возможностью положительного влияния на воспроизводство населения и сохранение генофонда нации является улучшение качества медицинской

помощи матерям и детям, репродуктивного здоровья населения и восстановление его репродуктивного потенциала.

Население г. Сибай и прилегающего района составляет более 100 тысяч человек. Клиническая лаборатория Сибайской Центральной городской больницы (ЦГБ) традиционно проводит общеклинические, гематологические, биохимические, иммунологические и цитологические исследования. В течение 3 лет цитологические исследования проводит цитолог, прошедший специальную подготовку. Проведен анализ результатов исследования гинекологических мазков, полученных при ежегодных профилактических осмотрах в условиях КДЛ ЦГБ г. Сибай. За год в среднем обследовано ~ 62 500 женщин. Цитологическими исследованиями охвачено 60 % женщин. За последние 3 года объем проводимых цитологических исследований возрос на 30 %. Получение материала производится в соответствии с общепринятыми требованиями при гинекологическом обследовании. Фиксированные мазки окрашивают по Романовскому-Гимзе.

Параллельно с цитологическим исследованием проводят получение материала для оценки степени чистоты и состояния вагинальной микрофлоры. Анализ данных за последние 3 года показывает рост числа женщин с нарушениями микробиоценоза, увеличение количества инфицированных патогенной микрофлорой (трихомонада, гонококк, внутриклеточные возбудители), однако их доля в структуре патологических мазков снижается (с 52.7 до 48.7 %). В то же время число случаев реактивных изменений, лейкоплакии и эктопии возрастает. Наблюдается значительный рост числа женщин с выявленным бактериальным вагинозом. Для информирования врачей проведены семинары по перечисленным видам исследований, значимости цитологических и общеклинических исследований, необходимости проведения просветительской работы среди населения. Опыт лаборатории показывает, что при напряженной работе сотрудников успешное развитие лабораторной службы возможно даже при сложных экономических условиях малых городов.

EXPERIENCE OF CARRYING OUT THE SCRINING EXAMINATIONS FOR THE FEMALE POPULATION IN THE CLINICAL LABORATORIES OF SMALL TOWN SIBAY

Vakhitova Z.G., Imelbaeva E.A., Gilmanov A.Zh.

Авторы:

Вахитова З.П. — биолог КДЛ больницы;
Имельбаева Э.А. — проф. каф. лаб. диагностики университета, доктор биол. наук;
Гильманов А.Г. — зав. каф. лаб. диагностики университета, доктор мед. наук, профессор

СРАВНИТЕЛЬНОЕ ИССЛЕДОВАНИЕ РАЗЛИЧНЫХ ВАРИАНТОВ ПРИГОТОВЛЕНИЯ ЖИДКОСТНЫХ ПРЕПАРАТОВ

Н.Н. ВОЛЧЕНКО, Е.Н. СЛАВНОВА, А.А. ТУГУЛУКОВА

МНИОИ им. П.А..Герцена Минздрава РФ, г. Москва

В последние годы метод жидкостной цитологии играет все возрастающую роль в оценке негинекологического материала. Дальнейшее развитие морфологии неразрывно связано с совершенствованием иммуноморфологических и молекулярно-генетических методов диагностики. Это требует получения высококачественных тонкослойных цитологических препаратов.

Цель исследования

Сравнить особенности морфологии, диагностическую точность, качество иммуноцитохимичекого исследования, используя препараты, полученные с помощью E-prep Processor, BD PrepStain™ Slide Prosessor и центрифуги Cytospin (CS) с рутинным приготовлением цитологических препаратов.

Материалы и методы исследования

Исследовали 81 образец материала из патологических процессов различных локализаций: 21 — выпотные жидкости, 13 — опухоли костей и мягких тканей, 14 — лимфатические узлы, 13 — молочные и 7 — слюнные железы, 3 — щитовидная железа , 5 — легкие, 2 — печень, 2 — почки, 1 — надпочечник. В полученных двумя способами препаратах оценивали фон, клеточность, особенности морфологии. Цитологический диагноз во всех случаях сопоставлен с гистологическими данными. В 18 случаях проведено иммуноцитохимическое исследование с антителами к BerEp4, к CK7, 19, 20, ER, PR, HER2, vimentin, ЭМА, CD99, Ki-67, S100, CB68, CB57, CA125, WT1, HBME1, CEA, p63, гладкомышечный актин, тироглобулин, TPO. Методом BD CytoRich non-gyn на приборeBD PrepStain™ Slide Prosessor приготовлены 26 негинекологических образцов: 11 жидкостей серозных полостей, 4 — лимфатические узлы, 7 — опухоли молочной железы, 2 опухоли легких, 1 — опухоль яичников, 1 — опухоль мягких тканей.

Результаты исследования и их обсуждение

Эффективность рутинного цитологического исследования составила 90.8%, достоверность 97.7%, расхождении результатов — 2.3%, неудачно взятый материал 6.9%. Совместное применение жидкостного и рутинного методов позволяет повысить эффективность цитологической диагностики на 6.9%. E-Prep препараты отличались чистым фоном, равномерным распределением материала на стекле, но изменение морфологии клеток, стромального и структурного компонентов затрудняли установление диагноза. BD препараты отличались хорошей сохранностью клеточного материала и более тонкослойным распределением его на стекле, оптимальным размером «окошка», в котором располагается клеточный материал. В CS-препаратах изменения в клетках менее выражены за счет применения питательной среды, однако небольшие изменения в клетках сохранены, что без совместного использования с рутинными мазками затрудняло диагностику. Жидкостные препараты позволяют снизить стоимость иммуноцитохимического исследования. Выраженность экспрессии антител совпадает при использовании обеих жидкостных методик, но в препаратах, приготовленных с помощью аппарата E-Prep, отмечен более чистый фон, большее число патологических клеток в мазке, что значительно облегчает оценку реакции, сокращая время анализа мазка. Благодаря этим достоинствам, в 3 из 18 случаев удалось получить адекватные для оценки иммуноцитохимические препараты только на аппарате E-Prep.

Вывод

Жидкостные цитологические препараты могут использоваться как дополнение к рутинному мазку, улучшая эффективность цитологической диагностики, и могут успешно использоваться при проведении иммуноцитохимического исследования.

A COMPARATIVE STUDY OF VARIOUS OPTIONS FOR THE PREPARATION OF LIQUID CYTOLOGY SLIDES

Volchenko N.N., Slavnova E.N., Tugulukova A.A.

Авторы:

Волченко Н.Н. — руководитель отделения онкоцитологии, доктор мед. наук;
Славнова Е.Н. — старший научн. сотр. отделения онкоцитологии, канд. мед. наук;
Тугулукова А.А. — младший научн. сотр. отделения онкоцитологии

ЦИТОЛОГИЧЕСКАЯ ДИАГНОСТИКА ЗАБОЛЕВАНИЙ КИШЕЧНИКА В УСЛОВИЯХ ЦЕНТРАЛЬНОЙ ГОРОДСКОЙ БОЛЬНИЦЫ г. НЕФТЕКАМСКА

М.З. ГАРИПОВА, Э.А. ИМЕЛЬБАЕВА, А.Ж. ГИЛЬМАНОВ

Центральная городская больница, г. Нефтекамск, Башкирский государственный медицинский университет, г. Уфа, Республика Башкортастан

Рак толстой и прямой кишки (т.е. опухолей толстой кишки) занимает 3 место по распространенности и составляет 9.6% всех случаев рака в России. По частоте встречаемости рак толстой кишки в России за последние 20 лет переместился с 6 на 3-е место. В России проживает 239 тысяч человек с диагностированным раком толстой кишки, ежегодно выявляется более 50 тысяч новых случаев, а погибает более 36 тысяч человек. В мире ежегодно диагностируют ~1 млн. новых случаев рака толстой кишки, около 500 тысяч больных погибает. К факторам, влияющим на этот процесс, относятся экологические, социально-экономические условия жизни населения, изменения характера питания (преобладание в рационе продуктов животного происхождения), наследственная предрасположенность, нарушения стула, пожилой возраст. В современных условиях при выявлении заболевания на ранних стадиях 5-летняя продолжительность жизни больных достаточно высока (93.2%), однако по мере роста и метастазировании опухоли она снижается, составляя 73.2% при выявлении опухоли во II-й, 44.3% — в III-й и 8.1% — в IV-й стадии. Реальной возможностью ранней диагностики рака толстой кишки является применение лабораторного обследования (кал на скрытую кровь), эндоскопического исследования с получением материала для цитологической диагностики.

Население г. Нефтекамска Республики Башкортостан и прилегающего района составляет 129.4 тысяч человек, в т.ч. женское — 55624 человека. Средний возраст жителей 39 лет. Централизованная КДЛ Нефтекамской ЦГБ проводит исследования по 53 видам общеклинических, 23 — гематологических, 28 — биохимических, 10 — коагулологических, 26 — иммуносерологических, 27 — микробиологических, 4-м видам цитологических анализов. Лаборатория укомплектована персоналом, имеющим сертификаты по клинической лабораторной диагностике (3 врача, 3 фельдшера-лаборанта, санитарка). Цитологические исследования в цитологическом подразделении лаборатории выполняют опытный врач-цитолог (1.75 ставки) и 4 лаборанта, имеющих высшую квалификационную категорию,. Материал для исследований поступает из женской

консультации, детской поликлиники, смотрового кабинета, стационара, кабинета онколога, эндоскопического кабинета, туберкулезного диспансера. В 2010г. выполнено 60870 диагностических цитологических исследований, в т.ч. 54840 анализов, полученных при профилактических осмотрах. При последних выявлено 29 случаев дисплазии эпителия, 11 случаев рака и предположения о раке шейки матки.

В целом заболеваемость злокачественными новообразованиями в г. Нефтекамске составляет 270.9 на 100 тыс. населения. Ведущими в структуре заболеваемости являются опухоли молочной железы и легких (30.5%), на 3-м месте — рак кожи (28.2%), на 4-м — прямой кишки (22.3%). В последние годы отмечен значительный рост числа случаев заболеваний опухолями кишечника. В 2010г. поставлено на учет 80 человек с заболеваниями кишечника: неспецифическим колитом, болезнью Крона и др., у 30 больных выявлен рак кишки. Среди больных со злокачественными опухолями ободочной кишки преобладают женщины в возрасте 55—70 лет, прямой кишки — мужчины 40—60 лет (10 больных), 70—75 лет (9 больных) и 35—40 лет (3 больных). Чаще выявляют аденокарциному высокой степени дифференцировки. В одном случае отмечен перстневидно-клеточный рак прямой кишки у мужчины 36 лет, цитологическая диагностика при этом представляла определенные трудности, связанные с малым количеством клеток в материале и наличием слизи в препаратах. Цитологические исследования позволили диагностировать злокачественные новообразования в 97.8% случаев, подтвержденных гистологическими данными. В 10 случаях был установлен предположительный диагноз рака.

Таким образом, цитологические исследования в ЦГБ г. Нефтекамска позволяют выявлять воспалительные, предопухолевые и опухолевые заболевания кишечника в дооперационном, интраоперационнм периоде, а также проводить мониторниг за лечением, что способствует повышению качества лечебно-диагностической деятельности учреждения.

CYTOLOGICAL DIAGNOSTICS OF THE GUT DISEASES IN CENTRAL HOSPITALS OF NEFTEKAMSK CITY

Garipova M.Z., Imelbaeva E.A., Gilmanov A.Zh.

Авторы:

Гарипова М.З. — врач-цитолог КДЛ больницы;
Имельбаева Э.А. — проф. каф. лаб. диагностики университета, доктор биол. наук;
Гильманов А.Г. — зав. каф. лаб. диагностики университета, доктор мед. наук, профессор

ИНФОРМАЦИЯ О КОНФЕРЕНЦИИ «ИНТЕГРАЦИЯ В ЛАБОРАТОРНОЙ МЕДИЦИНЕ»

Т.В. ДЖАНГИРОВА

Кафедра клинической лабораторной диагностики РМАПО, г. Москва

27—29 марта 2012г. в МВЦ «Крокус Экспо» прошла XVII Всероссийская научно-практическая конференция «Интеграция в лабораторной медицине», организованная в соответствии с научными планами Российской медицинской академией последипломного образования (РМАПО). В работе конференции приняли участие более 1600 специалистов по клинической лабораторной диагностике из 71 субъекта РФ, ближнего и дальнего зарубежья, в т.ч. Белоруссии, Украины, Казахстана, Германии, Дании, Финляндии, Франции, Испании, Канады, США.

Современное законодательство здравоохранения требует от лабораторной службы страны целенаправленных интегрированных мероприятий по организационным, законодательным и образовательным формам деятельности — что и стало основным предметом обсуждения на конференции. Была подчеркнута необходимость комплексного подхода к профилактике, диагностике и лечению; согласования применения лабораторных методов диагностики со стандартами оказания медицинской помощи на всех этапах.

В этом году оргкомитет расширил тематику конференции. В течение 3 дней участники имели возможность прослушать научные доклады и лекции не только по клинической лабораторной диагностике, но и по бактериологии, вирусологии, аллергологии, генетике и другим разделам лабораторной медицины. Научная программа включала пленарные, секционные заседания, семинары, круглые столы, секцию молодых ученых, клинические разборы, школы передового опыта, дискуссионные клубы.

В рамках конференции Ассоциацией клинических цитологов России был организован семинар по клинической цитологии, где представлены актуальные, содержательные доклады, сделанные в т.ч. коллегами из Франции и Финляндии. На Пленарном заседании в день открытия с докладом «Современная клиническая цитология: интеграция в диагностической медицине» выступила Президент Ассоциации, профессор кафедры клинической лабораторной диагностики РМАПО И.П. Шабалова. Были также организованы круглый стол «Клинические аспекты молекулярно-генетической диагностики вируса папилломы человека»

и слайд — семинар с разбором интересных клинических случаев из практической работы врача-цитолога.

В дни работы конференции проходила выставка современного лабораторного оборудования, реактивов и расходных материалов. В выставке приняли участие 69 ведущих российских и зарубежных компаний. По итогам работы конференции была принята резолюция.

INFORMATION ABOUT THE CONFERENCE «INTEGRATION IN LABORATORY MEDICINE»

Dzhangirova T.V.

Автор:

Джангирова Т.В. — доцент каф. лаб. диагностики, канд. мед. наук

ПРЕДВАРИТЕЛЬНЫЕ РЕЗУЛЬТАТЫ АПРОБАЦИИ ПОЛНОСТЬЮ АВТОМАТИЗИРОВАННОЙ СИСТЕМЫ ДЛЯ ЖИДКОСТНОЙ ЦИТОЛОГИИ В ЛАБОРАТОРИИ «ЕВРОПЕЙСКОГО МЕДИЦИНСКОГО ЦЕНТРА»

Б.С. ДОРОФЕЕВ

Европейский медицинский центр, г. Москва

Цель

Оценить использование автоматизированной системы для жидкостной цито-логии (ЖЦ): NovaPrep-ProcessorSystem (NPS) совместно с автоматизированной системой для окраски и заключения препаратов, а также сканером для телецитологии в рутинной цитологии-еской практике.

Материалы и методы исследования

Проведена апробация работы автоматизиро-ванной системы для ЖЦ на выборке из материала 100 пациенток, у которых врач-гинеколог забирал цитологический материал с помощью щеточек типа Cervex-Brush. Образец материала после забора помещали в специальную виалу с фиксирующей средой для дальнейшей пробоподготовки на аппарате NPS, использующего уникальную систему двойной декантации для переноса клеток на предметное стекло с сохранением их структуры и кластерности. Затем микропрепарат автоматизировано окрашивался по Папаниколау и заключался в соответствующую среду. Выявленные цитологические изменения классифицировали в соответствии с цитологической системой Бетесда.

Результаты исследования и их обсуждение

При апробации показано, что работа на приборе для пробоподготовки материала ЖЦ Novaprep позволяет получать для анализа препараты адекватного качества (число препаратов с неадекватным количеством материала не превышает 2 %) при минимальных время- и трудозатратах, что дает двойной экономический эффект.

Полная автоматизация технологии NPS строится на использовании расходных материалов (виал) и простой пипетирующей платформы с системой обеззараживания. Виалу, в которую однажды гинеколог помещает головку цитологической щеточки, остается с закрытой крышкой на всем протяжении работы, что предотвращает испарения реагентов, а самое главное позволяет осуществлять безопасную работу с материалом, в котором может находиться ВПЧ.

После пробоподготовки на аппарате NPS, предметные стекла помещали в автома-тизированную систему окрашивания и заключения Prisma&Film, Sakura. Окрашивание и заключение выполняют на единой технологической платформе в конвейерном режиме, что значительно ускоряет и облегчает процесс загрузки и разгрузки препаратов, особенно при больших потоках исследований в лаборатории. Затем препарат микроскопировали и при необходимости сканировали с увеличением 40×.

Производительность всей системы составляет ~16 готовых микропрепаратов в час. Микроскопия препаратов, приготовленных методом ЖЦ, занимает в 3 раза меньше времени, чем микроскопия традиционных мазков. Кроме того, благодаря качеству подготовки и окрашивания препараты могут быть отсканированы автоматическими скане-рами и использованы для удаленных консультаций и архивирования.

PRELIMINARY RESULTS OF APPROBATION OF COMPLETELY AUTOMATED SYSTEM FOR LIQUID CYTOLOGY IN LABORATORY «EUROPEAN MEDICAL CENTER»

Dorofeev B.S.

Автор:

Дорофеев Б.С. — врач-цитолог Центра

РОЛЬ ЦИТОЛОГИЧЕСКОГО МЕТОДА В ДИАГНОСТИКЕ ЗАБОЛЕВАНИЙ ПРЕДСТАТЕЛЬНОЙ ЖЕЛЕЗЫ

Л.Ф. ЖАНДАРОВА, О.А. КАЛМЫКОВА, Н.Г. ВОЛОДИНА, Н.В. ПЕТРИК

Саратовский государственный медицинский университет имени В.И.Разумовского,
Дорожная клиническая больница на станции Саратов-П ОАО «РЖД» (г. Саратов)

Актуальность исследования

Среди заболеваний репродуктивной системы у мужчин наиболее часто встречают доброкачественную гиперплазию предстательной железы (ДГПЖ). Это заболевание проявляется уже в возрасте 40-50 лет. В последние годы на фоне ДГПЖ выявляют простатическую интраэпителиальную неоплазию (ПИН), которая является предраком ПЖ. Для диагностики в настоящее время широко используют цитологический метод исследования.

Материал и методы исследования

В урологическом отделении ДКБ в 2009-2011 гг. обследовано 287 пациентов с новообразованиями ПЖ. Возраст больных составил от 55 до 78 лет. Всем больным исследовали уровень ПСА (простатспецифический антиген) сыворотки крови и ТРУЗИ. При этом у 97 (34%) человек уровень ПСА составил от 4.2 до 139 нг/мл и по результатам ТРУЗИ у всех пациентов выявлены новообразования ПЖ. Однако, у 190 (66%) больных при нормальных показателях уровня ПСА также были обнаружены изменения в ПЖ. Всем больным выполнена операция (трансуретральная резекция ПЖ, одномоментная аденомэктомия) с последующим интраоперационным цитологическим исследованием. У 226 (78.8%) больных диагностирована гиперплазия ПЖ, у 18(6.3%) — высказано предположение о раке, а у 43 (14.9%) пациентов верифицирована аденокарцинома.

При сопоставлении результатов цитологического исследования с последующим патогистологическим диагнозом оказалось, что цитологический диагноз рака был подтвержден при гистологическом исследовании у 41 больного, а в двух случаях выявлена ПИН с неопределенным потенциалом злокачественности. Из 18 пациентов с цитологическим предположением о раке в 5 случаях также верифицирована ПИН, у 7 — ДГПЖ, а у 6 больных — диагностирован рак ПЖ.

Следовательно, сочетание морфологических методов (цитологического и гистологического) способствует выявлению ранних форм рака ПЖ.

ROLE OF THE CYTOLOGICAL METHOD IN DIAGNOSTICS OF PROSTATE DISEASES

Zhandarova L.F., Kalmykova O.A., Volodina N.G., Petrik N.V.

Авторы:

Жандарова Л.Ф. — доцент каф. хирургии и онкологии Саратовского Университета, канд. мед. наук;
Калмыкова О.А. — зав. цитол. лаб. больницы;
Володина Н.Г. — врач цитол. лаб. больницы;
Петрик Н.В. — врач цитол. лаб. больницы.

РОЛЬ МОРФОЛОГИЧЕСКИХ МЕТОДОВ В ДИАГНОСТИКЕ ОПУХОЛЕЙ ЦЕНТРАЛЬНОЙ НЕРВНОЙ СИСТЕМЫ

Л.Ф. ЖАНДАРОВА, О.В. МАТВЕЕВА, С.П. БАЖАНОВ, В.В. ОСТРОВСКИЙ, С.В. ОПРЕДЕЛЕНЦЕВА

Саратовский государственный медицинский университет им. В.И. Разумовского МЗ РФ,
НИИ травматологии и ортопедии МЗ РФ (г. Саратов)

Первичные опухоли центральной нервной системы (ЦНС) составляют 1,4% всех злокачественных опухолей, а опухоли спинного мозга — 11% всех новообразований центральной нервной системы.

Для постановки диагноза используется гистологическая классификация опухолей центральной нервной системы (Kleihues P., Burger P.C., Scheithauer W.B, WHO, 1993).

В отделении лабораторной диагностики «СарНИИТО» за период 2009—2011 гг. были исследованы препараты у 18 больных с опухолями головного и 25 пациентов с опухолями спинного мозга в возрасте от 28 до 72 лет. Первичные опухоли головного мозга выявлены у 15 (83,3%) пациентов, метастатическое поражение у 3 (16,7%) больных. Первичные опухоли спинного мозга — у 17 (68%), метастатическое пора-

жение у 8 (32%) больных. Среди больных с опухолями головного и спинного мозга преобладали женщины — 55,5% и 57,6% соответственно.

При гистологическом исследовании опухолей головного мозга менингиома верифицирована у 6 (33,3%) пациентов (преобладал вариант менинготелиоматозной менингиомы). Астроцитома выявлена у 5 (27,7%) больных, глиобластома — у 4 (22,2%) больных. Метастаз рака толстой кишки у 1 (5,6%) пациента, метастаз недифференцированного светлоклеточного рака у 1 (5,6%) больного, метастаз рака молочной железы — 1 (5,6%).

При гистологической верификации опухолей спинного мозга неврилеммома выявлена у 10 (40%%) пациентов, с преобладанием типа А (наличием телец Верокаи), менингиома у 5 (20%) больных, в большинстве случаев псаммоматозный вариант, эпендимома — у 2 (8%) пациентов. Метастатическое поражение диагностировано у 8 (32%) больных.

Во всех случаях для контроля абластичности операции использовался цитологический метод. У всех больных по линии резекции опухолевые клетки не обнаружены.

Таким образом, гистологическое исследование является эффективным методом в диагностике опухолей ЦНС, а цитологическое исследование достоверным в контроле абластичности выполняемых операций путем исследования мазков отпечатков.

ROLE OF MORPHOLOGICAL METHODS IN DETECTION OF CNS TUMOURS

Zhandarova L.F., Matveeva O.V,. Bazhanov S.P., Ostrovskiy V.V., Opredelentseva S.V.

Авторы:

Жандарова Л.Ф. — доцент каф. хирургии и онкологии университета, канд. мед. наук;
Матвеева О.В. — аспирант каф. патологической анатомии университета,
врач отдела лабораторной диагностики института;
Бажанов С.П. — старший научн. сотр. института, канд. мед. наук;
Островский В.В. — старший научн. сотр., зав. нейрохирургическим отд. института, канд. мед. наук;
Определенцева С.В. — врач отдела лабораторной диагностики института.

ВОЗМОЖНОСТИ ЦИТОЛОГИЧЕСКОГО МЕТОДА ПРИ НЕПАЛЬПИРУЕМЫХ ОПУХОЛЯХ МОЛОЧНОЙ ЖЕЛЕЗЫ

Л.Ф. ЖАНДАРОВА, В.С. ГОРЯЧЕВА, О.А. КАЛМЫКОВА

Саратовский государственный медицинский университете имени В.И.Разумовского МЗ РФ,
Дорожная клиническая больница на ст.Саратов-II ОАО «РЖД», г. Саратов

Рак молочной железы (РМЖ) занимает первое место по РФ среди злокачественных новообразований у женщин. Диагностика РМЖ основывается на комплексном обследовании, включающем клинический, рентгенологический, ультразвуковой и морфологический методы. Однако, рентгенологически при непальпируемых опухолях на фоне фиброзных изменений, оценка характера выявленного очага вызывает большие диагностические трудности. При ультразвуковом исследовании чаще визуализируются фиброзно-кистозная мастопатия, киста, реже — фиброаденома. В таких случаях наиболее информативным является морфологическая диагностика.

В клинике онкологии СГМУ в 2011г. с целью верификации непальпируемого образования в молочной железе аспирационная пункция тонкой иглой (АПТИ) под контролем УЗИ выполнена 335 женщинам в возрасте 40-60 лет (86%) с преимущественной локализацией в верхне-наружном квадранте (82%). Размер образования до 1.5 см в диаметре был у 47%, глубокое расположение — у 49% женщин и рак в кисте — у 4% больных.

При цитологическом исследовании у 108 (32.2%) женщин выявлена киста, фиброаденома — у 67 (20,0%) пациенток, узловая мастопатия у 51 (15.2%) больной, жировая доля — у 39(11.6%), липома — у 7(2.2%) человек, липогранулема — у 3 (0.9%) больных, организующаяся гематома — в 2 (0.6%) случаях. РМЖ верифицирован у 42 (12.5%) пациенток, а у 15 (4.8%) — высказано предположение о раке. Всем больным с доброкачественной патологией произведена секторальная резекция с предварительной маркировкой опухоли под контролем УЗИ. При РМЖ, согласно решению онкоконсилиума, выполнена квадрантэктомия с лимфодиссекцией и последующей гамма-терапией на послеоперационный рубец и зону регионарного метастазирования.

Результаты цитологического исследования сопоставлены с данными окончательного гистологического диагноза. Информативность цитологического метода составила 98.6%.

Следовательно, этапная морфологическая диагностика позволяет выявлять ранний рак молочной железыи выбирать адекватную тактику лечения.

POSSIBILITIES OF THE CYTOLOGICAL METHOD AT NOTPALPATED TUMOURS OF THE BREST

Zhandarova L.F., Goriacheva V.S., Kaimykova O.A.

Авторы:

Жендарова Л.Ф. — доцент каф. хирургии и онкологии университета, канд. мед. наук;
Горячева В.С. — ординатор каф. хирургии и онкологии университета;
Калмыкова О.А. — зав. цитол. лаб. больницы.

ПУНКЦИОННАЯ БИОПСИЯ В ДИАГНОСТИКЕ ЗАБОЛЕВАНИЙ ПОДЖЕЛУДОЧНОЙ ЖЕЛЕЗЫ

Д.А. ЗАХАРОВ, А.А. МИХЕТЬКО, В.В. ПЕРОВ, И.В. БЕЛОВА, А.А. БОГДАНЕЦ

Республиканский онкологический диспансер, г. Петрозаводск, Республика Карелия

Общеизвестно, что при обнаружении объемных образований паренхиматозных органов для определения тактики дальнейшего лечения пациента необходимо морфологическое уточнение характера процесса. Однако в случаях выявления новообразований поджелудочной железы (ПЖ) существуют объективные трудности проведения пункционной биопсии под контролем УЗИ и немногие клиники применяют данную методику. Приведен опыт использования данного метода в условиях онкологического диспансера.

Цель исследования

Оценка возможности получения информативного материала для проведения морфологического исследования при пункции под контролем УЗИ.

Материалы и методы исследования

Анализ 56 пункций, проведенных под контролем УЗИ, выполненные за 3 года. Манипуляцию проводили под местной анестезией в асептических условиях, при этом использовали два варианта пункции: 1. мультифокальная биопсия (МФБ), с последующим гистологическим и цитологическим исследованием. 2. Аспирационная пункция тонкой иглой (АПТИ) с последующим цитологическим исследованием материала. Доступ осуществлялся через переднюю брюшную стенку, в т. ч. в 13 случаях — транспеченочный, в 11 — трансгастральный, в 32 — прямой доступ к образованию. Всего выполнено 34 АПТИ и 22 МФБ.

При хорошей визуализации и размерах образования более 30 мм выполняли МФБ. При небольших размерах образований и затрудненном доступе выполняли АПТИ. МФБ выполняли при помощи биопсийного пистолета MAGNUM 9, толщина иглы — 18 G. АПТИ выполняли иглой для спинальной анестезии с мандреном — 22 G.

Результаты исследования и их обсуждение

Неинформативный материал был получен в 1 случае, при выполнении АПТИ. При выполнении МФБ материал для цитологического исследования был признан информативным во всех 22 наблюдениях, для гистологического исследования в 19. Таким образом, морфологическое исследование оказалось возможным в 55 (98.2 %) случаях. При этом у 22 пациентов были диагностированы доброкачественные образования, у 31 процесс был определен как злокачественный, у 4 больных при цитологическом исследовании было высказано предположение о раке.

Результаты цитологического исследования удалось сопоставить с гистологическими данными у 19 больных, из которых у 16 (84.2 %) наблюдали совпадение диагнозов. В одном случае цитологическое предположение о злокачественной опухоли мезенхимальной природы не подтвердилось. Гистологически была диагностирована лейомиома. У 2 больных цитологическое исследование было ошибочноотрицательным из-за скудности клеточного состава.

В 3 случаях после проведения МФБ у пациентов наблюдали выраженный болевой синдром, который успешно купирован выполнением блокады круглой связки печени. Постпункционная гематома небольших размеров выявлена у 14 пациентов. Других осложнений не наблюдали. При трансгастральной МФБ устанавливали трансназальный желудочный зонд на 3—4 часа для контроля за желудочным содержимым.

Выводы

1. При проведении пункционных биопсий ПЖ полученный для морфологического исследования материал был информативным в 98.2 % случаях.

2. Осложнения манипуляции прогнозируемы, связаны в большей степени с проведением МФБ и были успешно купированы консервативно.

3. Результаты цитологического и гистологического исследования полностью совпали в 84.2 % случаев.

BIOPSY BY PUNCTION IN DIAGNOSTICS OF THE PANCREAS DISEASES

Zakharov D.A., Mikhetko A.A., Perov V.V., Belova I.V., Bogdanets A.A.

Авторы:

Захаров Д.А. — врач ультразвуковой диагностики, хирург;
Михетько А.А. — зав. цитол. лаб., канд. мед.наук;
Перов В.В. — врач цитол. лаб.;
Белова И.В. — врач цитол. лаб.;
Богданец А.А. — врач цитол. лаб.

ПРИМЕНЕНИЕ МЕТОДА КЛЕТОЧНЫХ БЛОКОВ ПРИ ЦИТОЛОГИЧЕСКОМ ИССЛЕДОВАНИИ ВЫПОТНЫХ ЖИДКОСТЕЙ

О.А. ЕРОХИНА, Л.Б. КЛЮКИНА, Е.В. ТОЛКАЧ, М.Н. УРБАНОВИЧ, Е.Е. МАКЕЙЧИК, О.О. КОХАНОВСКАЯ, Е.А. ГАПАНОВИЧ

РНПЦ онкологии и медицинской радиологии им. Н.Н. Александрова, г. Минск, Республика Беларусь

Идентификация злокачественноой природы поражения при микроскопическом изучении выпотных жидкостей является важной и трудной задачей клинической цитологии. Современный уровень цитологической диагностики предполагает использование иммуноцитохимических исследований (ИЦХ), способствующих уточнению гистологической формы и органной принадлежности новообразований. При выполнении ИЦХ-анализа ряд авторов отдают предпочтение технике клеточных блоков (КБ) (L. Koss, 1992; W. Gray, 2003, J.M.M. Grefte и соавт., 2008; C. Queros и соавтl., 2008).

Цель исследования

Разработать методы приготовления КБ из выпотных жидкостей и оценить их пригодность в цитологической диагностике.

Материал и методы исследования

Разработка методов приготовления парафиновых КБ проведена на основе макро- и микроскопического исследования 70 выпотных жидкостей (54 плевральных и 16 асцитических), полученных у 61 онкологического больного. Жидкости обрабатывали с помощью центрифуги Kubota 8100 (Япония) или цитоцентрифуги Cytospin-4 («Thermo Shandon Limited», Великобритания), соответственно по 35 экссудатов, случайный отбор. Для получения цитологического материала экссудаты центрифугировали на центрифуге или цитоспине в течение 8 минут со скоростью 1500 об/мин. Всего с применением центрифуги и цитоспина приготовлено и окрашено по Паппенгейму соответственно 322 и 308 цитологических препаратов.

Микроскопическую оценку мазков экссудатов проводили с целью определения природы поражения и адекватности клеточного материала для использования метода КБ. Если клеточные элементы мазка были сохранными, клеточность высокая (материал выявлен более, чем в 50% полей зрения) или умеренная (материал выявлен в 10-50% полей зрения) и обязательно присутствовали клетки опухоли, то из оставшейся жидкости готовили КБ. Всего из материала, обработанного с помощью центрифуги и цитоспина, приготовлено 134 КБ: соответственно 70 и 64 КБ (микропрепараты КБ окрашивали гематоксилином-эозином). При их микроскопическом изучении оценивали сохранность клеточного материала, диагностическую клеточность срезов, наличие клеток опухоли, характер расположения клеток в препаратах. Основанием для решения вопроса о пригодности препаратов КБ к проведению ИЦХ-реакции служили сохранность клеточных элементов, высокая и умеренная диагностическая клеточность, наличие клеток опухоли. Математическая обработка данных выполнена в компьютерной программе «Microsoft Office Excel», все расчеты проведены с достоверностью, превышающей 95% ($p<0.05$).

Результаты исследования и их обсуждение

При разработке метода КБ важное значение придавалось получению из экссудата адекватного клеточного субстрата, обеспечивающего решение задач уточняющей онконозологической диагностики. Известно, что при исследовании цитологических препаратов выпотных жидкостей определение характера процесса основано, прежде всего, на выявлении клеток злокачественной опухоли и оценке изменений цитоморфологических особенностей клеток мезотелия. Именно поэтому совокупность клеток злокачественной опухоли и мезотелия в цитологических мазках и микропрепаратах КБ обозначена как диагностический материал. Отдельно учитывали наличие в исследуемом экссудате клеток злокачественной опухоли, проведена количественная оценка указанных параметров. Согласно полученным данным, показатели диагностической и опухолевой клеточности цитологических мазков экссудатов достоверно выше аналогичных показателей в микропрепаратах КБ (88.6 ± 3.8%

и 78.4 ± 3.6 %, t=1.96, p<0.05; 81.4 ± 4.6 % и 67.9 ± 4.0 %, t=2.19, p<0.05), что свидетельствует о необходимости совершенствования способа концентрации клеточного осадка выпотных жидкостей с целью повышения информативности препаратов КБ.

Сравнение показателей сохранности клеточного материала в парафиновых КБ не выявило статистически значимых различий: отличная сохранность клеток отмечена в 67 центрифужных блоках (95.7 ± 2.4 %) и 62 цитоспиновых (96.9 ± 2.2 %), удовлетворительная — в 3 (4.3 ± 2.4 %) и 2 КБ (3.1 ± 2.2 %) соответственно (t=0.36, p>0.05).

Предметом исследования явилась оценка характера расположения диагностического и опухолевого клеточного материала в цитологических препаратах и микропрепаратах КБ. Установлено, что характер расположения клеток опухоли и мезотелия в мазках и цитоспиновых микропрепаратах КБ совпадает достоверно чаще, чем в мазках и центрифужных микропрепаратах КБ (соответственно 92.2 ± 3.4 % и 80.0 ± 4.7 %, t=2.09, p<0.05). Отмечено также, что в мазках и микропрепаратах КБ, значительная часть клеточных элементов представлена скоплениями, формирующими структуры, что давало возможность цитологу высказать суждение о гистологической структуре опухоли до выполнения ИЦХ-исследования (соответственно 67.2 ± 4.0 % и 61.9 ± 4.1 %).

Выводы

В соответствии с избранными параметрами микроскопическое изучение 134 препаратов КБ позволило признать пригодными для ИЦХ-анализа 107 КБ (79.9 ± 3.5 %), не выявлено различий данных показателей при исследовании препаратов центрифужных и цитоспиновых блоков (78.6 ± 4.9 % и 81.3 ± 4.9 % соответственно, t=0.39, p>0.05).

USING THE CELL BLOCK METHOD IN CYTOLOGY OF SEROUS EFFUSIONS

Erokhina O.A., Kliukina L.B., Tolkach A.V., Urbanovich M.N., Makeichyk A.E., Kokhanovskaya O.O., Hapanovich A.A.

Авторы:

Клюкина Л.Б. — главный научн. сотр. отдела канцерогенеза с морфологической группой; доктор мед. наук, проф.;
Ерохина О.А. — врач лаб. диагностики цитол. лаб. ПАО, канд. мед. наук;
Толкач Е.В. — врач лаб. диагностики цитол. лаб. ПАО;
Урбанович М.Н. — врач лаб. диагностики цитол. лаб. ПАО;
Макейчик Е.Е. — врач лаб. диагностики цитол. лаб. ПАО;
Кохановская О.О. — врач лаб. диагностики цитол. лаб. ПАО;
Гапанович Е.А. — врач лаб. диагностики цитол. лаб. ПАО.

АКТУАЛЬНЫЕ ПРОБЛЕМЫ КЛИНИЧЕСКОЙ ЦИТОЛОГИИ В РЕСПУБЛИКЕ БАШКОРТОСТАН

Э.А. ИМЕЛЬБАЕВА, В.Н. РУЧКИН, Р.Х. АМИНЕВА, Ш.М. ХУСНУТДИНОВ, А.Ж. ГИЛЬМАНОВ, В.Х. МУСТАФИНА

Башкирский государственный медицинский университет, Республиканский клинический онкологический диспансер, г.Уфа, Республика Башкортастан

В Республике Башкортостан (РБ) датой рождения клинической цитологии считается 1970г., а цитологической службы РБ — 1986г., когда было принято решение об организации Централизованной цитологической лаборатории при РКОД и создана сеть цитологических лабораторий на территории Республики. В связи с этим 12 декабря 2011 г. была проведена Первая Республиканская научно-практическая конференция клинических цитологов, посвященная 25-летию цитологической службы РБ. Для участия в работе конференции были приглашены сотрудники онкологического диспансера (цитологи, онкологи, патологоанатомы, эндоскописты, хирурги), представители кафедр онкологии, поликлинической терапии, лабораторной диагностики Башкирского государственного медицинского университета. Всего приняло участие 65 человек из 42 районов Республики, включая 42 врачей-цитологов. Первая часть конференции посвящена теме «Цитологическая диагностика заболеваний желудочно-кишечного тракта (ЖКТ)», вызывающей наибольшие затруднения в работе цитологических лабораторий Республики. Рассмотрены вопросы, связанные с эпидемиологией опухолевых заболеваний ЖКТ, морфологической диагностикой предраковых заболеваний желудка, цитологическими исследованиями интраоперационного материала при заболеваниях желудка, цито-гистологических параллелей при язвенном раке желудка. Представлены материалы

по диагностике неэпителиальных опухолей желудка, роли цитологических исследований при диагностике неопухолевых заболеваний органов ЖКТ, цитологической диагностике заболеваний печени.

Во второй части конференции рассмотрены вопросы, связанные с цитологическим скринингом женского населения в РБ: возможности цитологического скрининга в условиях межрайонной ЦЦЛ, оценка микробиоценоза урогенитального тракта у женщин в сочетании с жидкостной цитологией, преимущества метода жидкостной цитологии в скрининге заболеваний женской половой сферы. Отдельный доклад был посвящен преподаванию клинической цитологии в условиях послевузовской подготовки специалистов по клинической лабораторной диагностике. Хорошо иллюстрированные презентации докладов, особенно касающиеся цитологического скрининга женского населения, вызвали неподдельный интерес участников конференции, о чем свидетельствовали многочисленные вопросы и живое неформальное обсуждение поднятых авторами проблем. В состоявшихся дискуссиях чувствовались искренний профессиональный интерес и доброжелательное отношение друг к другу. Конференция проходила в хорошо оборудованном конференц-зале Башкирского Республиканского клинического онкологического диспансера. В работе конференции приняли участие представители фирмы Бектон Дикинсон (г. Москва). В принятом на конференции решении намечены пути интенсификации деятельности регионального отделения Ассоциации. Четкая организация всех этапов работы конференции, искреннее неформальное общение членов сообщества цитологов, теплая атмосфера, все это вместе с интересной научной программой оставило оптимистическое настроение и прекрасные воспоминания. Высокий интерес к обсуждаемым проблемам у участников конференции диктует необходимость ежегодного проведения подобных форумов, посвященных другим актуальным проблемам.

ACTUAL PROBLEMS OF CLINICAL CYTOLOGY IN REPUBLIC BASHKORTOSTAN

Imelbaeva E.A., Ruchkin V.N., Amineva R.Kh., Khusnutdinov Sh.M., Gilmanov A.Zh., Mustafina V.X.

Авторы:

Имельбаева Э.А. — проф. каф. лаб. диагностики университета, доктор биол. наук;
Ручкин В.Н. — зам. главного врача диспансера;
Аминева Р.Х. — врач-цитолог паологоанатомического отд. диспансера;
Хуснутдинов Ш.М. — зав. патологоанатомическим отд. диспансера;
Гильманов А.Ж. — зав. каф. лаб. диагностики университета, доктор мед. наук, проф.;
Мустафина В.Х. — Главный терапевт РБ.

О ПРЕПОДАВАНИИ КЛИНИЧЕСКОЙ ЦИТОЛОГИИ НА ЦИКЛАХ ПОВЫШЕНИЯ КВАЛИФИКАЦИИ ВРАЧЕЙ НА КАФЕДРЕ КЛИНИЧЕСКОЙ ЛАБОРАТОРНОЙ ДИАГНОСТИКИ

Э.А. ИМЕЛЬБАЕВА, А.Ж. ГИЛЬМАНОВ, Р.Х. АМИНЕВА

Институт последипломного образования Башкирского государственного медицинского университета, Республиканский онкологический диспансер, г. Уфа, Республика Башкортастан

Преподавание клинической цитологии в Башкирском государственном медицинском университете (БГМУ) ведется с 1999г. сначала на кафедре биоорганической и клинической химии с курсом лабораторной диагностики Института последипломного образования (ИПО), а затем на кафедре лабораторной диагностики ИПО БГМУ совместно с сотрудниками патолого-анатомического отделения Республиканского онкологического диспансера (ПАО РОД). Программа цикла составлена в соответствии с «Унифицированной программой последипломного обучения врачей по клинической лабораторной диагностике» (г. Москва, 1988), затем переработана в соответствии с «Унифицированной программой последипломного обучения врачей по клинической лабораторной диагностике» (г. Москва, 2007) с учетом требований квалификационной характеристики врача клинической лабораторной.

Темы лекций и практических занятий цикла охватывают основные разделы цитологической диагностики онкологических заболеваний: предопухолевые процессы и новообразования органов дыхания, ЖКТ, мочевыделительной, половой системы. Значительная часть лекционных часов и практических занятий посвящена диагностике заболеваний женского полового тракта.

Чтение лекций проводится с использованием мультимедийных презентаций. Практические занятия соответствуют традиционной форме обучения: вначале собеседование и опрос по узловым вопросам темы,

затем обосновывается актуальность, цели, задачи занятия. На практической части занятия используются цитологические препараты, подготовленные заранее и демонстрирующие наиболее характерные изменения в тканях при определенных заболеваниях. Особое внимание уделяется формированию у врачей онкологической настороженности, в связи с чем значительная доля времени занятий посвящается вопросам онкологической патологии. Благодаря тщательному отбору, проведенному сотрудниками цитологической лаборатории ПАО РКОД, а также значительному контингенту обследуемых больных, набор препаратов в достаточном объеме содержит основные формы наиболее часто встречающихся в условиях Республики онкологических заболеваний. Важным моментом является также подготовка курсовых работ и их защита, во время которой активно обсуждаются имеющиеся проблемы практической работы.

В последние годы отмечен приток новых кадров в цитологическую службу, подготовка которых требует внедрения новых подходов к преподаванию. Высокая активность молодых цитологов позволяет более эффективно использовать выделенное на занятие время, привлекать их к проведению научно-практических конференций, детально обсуждать имеющиеся проблемы, обмениваться накопленным опытом, что способствует развитию клинической цитологии на местах и вносит определенный вклад в ее развитие в стране. Высокая познавательная активность молодых цитологов, умение получать необходимую информацию из литературы и интернет-источников, организовать работу на местах, выступать с хорошо подготовленными сообщениями по результатам своей работы, коммуникабельность и умение находить общий язык с руководством клиники, врачами других специальностей способствует популяризации метода, внедрению современной микроскопической техники, а в некоторых лабораториях — метода жидкостной цитологии, приводит к уважительному отношению со стороны коллег.

ABOUT TEACHING OF CLINICAL CYTOLOGY ON CYCLES IMPROVEMENTS OF DOCTORS PROFESSIONAL SKILL ON CHAIR CLINICAL LABORATORY DIAGNOSTICS

Imelbaeva E.A., Gilmanov A.Zh., Amineva R.Kh.,

Авторы:

Имельбаева Э.А. — проф. каф. лаб. диагностики университета, доктор биол. наук;
Гильманов А.Ж. — зав. каф. лаб. диагностики университета, доктор мед. наук, проф.;
Аминева Р.Х. — врач-цитолог ПАО диспансера.

ОПЫТ РАБОТЫ ЦЕНТРАЛИЗОВАННОЙ ЦИТОЛОГИЧЕСКОЙ ЛАБОРАТОРИИ ЦЕНТРАЛЬНОЙ РАЙОННОЙ БОЛЬНИЦЫ г. МЕЛЕУЗ

Г.С. Исхакова, Э.А. Имельбаева, Р.Х. Аминева

Центральная районная больница, г. Мелеуз, Башкирский государственный медицинский университет, Республиканский клинический онкологический диспансер, г. Уфа, Республика Башкортастан

Цитологический скрининг проводится для отбора лиц, у которых предполагают опухолевые заболевания ряда локализаций. В связи с этим на базе патологоанатомического отделения (ПАО) Центральной районной больницы г. Мелеуз в 1987г. организована Централизованная цитологическая лаборатория (ЦЦЛ). В соответствии с Приказом МЗ РФ №380, в 1997-2004гг. ЦЦЛ относилась к клинико-диагностической лаборатории (КДЛ) ЦРБ, что осложняло проведение диагностики в связи с отсутствием возможности макроскопического исследования опухолей, срочной интраоперационной диагностики. В последние годы ЦЦЛ выделилась в отдельное структурное подразделение больницы, что позволяет тесно сотрудничать с ПАО ЦРБ, расширять спектр проводимых исследований, улучшать материальную базу лаборатории. В задачи врача-цитолога, кроме диагностики онкологических заболеваний по препаратам материала, полученного из различных органов больных, входит участие в ежегодных профилактических осмотрах женского населения, выявление инфекций, фоновых и предопухолевых процессов, косвенная характеристика гормонального статуса женской половой сферы. ЦЦЛ обслуживает в основном население своего района. Материал для исследования получают в соответствии с общепринятыми требованиями при проведении гинекологического обследования. После фиксации окрашивание мазков проводят по Романовскому-Гимзе. На диагностику отбирается в среднем 10% мазков. В случае выявления умеренной, тяжелой дисплазии эпителия, рака или при предположении о раке больных направляют на обследование и лечение в РКОД. Высокая эффективность работы самостоятельной ЦЦЛ в составе ЦРБ со штатным врачом-цитологом, являющимся одновременно зав. лабораторией, с двумя лаборантами-технологами, позволяет рационально использовать материальные ресурсы. Оснащенность смотрового кабинета больницы коль-

поскопом создает возможность проводить углубленную диагностику заболеваний шейки матки.

Всего за 3 последних года (2009—2011 гг.) обследовано более 79710 женщин в возрасте 20—60 лет. Из них 54.9% относительно здоровы; в 14.2% случаев, связанных с функциональными дисгормональными причинами, дано описательное заключение и рекомендовано повторное обследование после лечения. В 168 случаях (0.3%) установлен диагноз цервикальной интраэпителиальной неоплазии (CIN) I степени, в 86 (0.2%) — II ст. и в 43 (0.05%) случаях — III степени. Известно, что у больных с дисплазией эпителия риск развития преинвазивного рака в 20 раз выше, а инвазивные формы рака шейки матки выявляют в 10 раз чаще, чем у женщин без выявленных в мазке изменений. Переход CIN III степени в carcinoma in situ наблюдается в течение 3—8 лет, еще 10—15 лет может пройти до развития микроинвазивного рака. Однако необходимо отметить, что в последние годы участились случаи ускоренного развития carcinoma in situ шейки матки (менее, чем в течение 12 месяцев после выявления дисплазии эпителия) при прежних уровнях выявления CIN I и II степени. Эти данные требуют более внимательного отношения и проведения активных лечебных мероприятий у женщин при наличии дисплазии I-III степени.

За эти годы выявлено 15 (0.02%) случаев carcinoma in situ, 13 (0.02%) — инвазивного рака шейки матки. Совпадение цитологического и гистологического диагноза наблюдали в 23 (65.0%) случаях, расхождение — в 12 (35.0%) случаях. Совпадения по ложноотрицательным результатам отмечено в 3 (8.5%), ложноположительным — в 7 (20.0%) случаях. Причинами ложноотрицательных и ложноположительных результатов являются неправильная интерпретация клеточных изменений, ложноотрицательные и ложноположительные результаты при гистологическом исследовании, неадекватный материал.

Широкое применение цитологических исследований предъявляет особые требования к качеству этого вида диагностики, в т.ч. к квалификации врачей и лаборантов цитологических лабораторий. Контроль качества цитологического исследования в лаборатории проводят на всех его этапах — преаналитическом, аналитическом и постаналитическом. В цитологическую лабораторию г. Мелеуз направляют препараты, получаемые хирургами, акушерами или гинекологами. Доля неадекватных мазков при этом составляет 0.6%, недостаточно адекватных — 15.6%, адекватных — 80.3%. Эти данные отражают необходимость широкого внедрения в клиническую практику современных методов получения материала с помощью различных инструментов. На аналитическом этапе повышению качества цитологических исследований способствует сопоставление результатов цитологического и гистологического исследования. В случаях расхождения результатов препараты направляют на консультацию в РКОД.

Таким образом, цитологические исследования в условиях отдельной ЦЦЛ в ЦРБ позволяют проводить эффективную профилактику и своевременную диагностику опухолевых заболеваний, улучшать материальную базу проводимых исследований. Анализ результатов деятельности лаборатории свидетельствует о необходимости сохранения и дополнительного развития цитологического скрининга женского населения.

EXPERIENCE CENTRALIZED CYTOLOGICAL LABORATORY IN THE CENTRAL REGIONAL HOSPITAL OF SMALL TOWN MELEUZ

Iskhakova G.S., Imelbaeva E.A., Amineva R.Kh.

Авторы:

Исхакова Г.С. — зав. ЦЦЛ;
Имельбаева Э.А. — проф. каф. лаб. диагностики университета, доктор биол. наук;
Аминева Р.Х. — врач-цитолог ПАО диспансера.

ОПЫТ ПРИМЕНЕНИЯ ПРОТОЧНОЙ ДНК — ЦИТОМЕТРИИ В КОМПЛЕКСНОЙ ДИАГНОСТИКЕ ОПУХОЛЕЙ ЦЕНТРАЛЬНОЙ НЕРВНОЙ СИСТЕМЫ

О.Н. КАНЯ, Т.С. БЕЛОХВОСТИКОВА, О.В. ХОРОШИХ

Дорожная клиническая больница на станции Иркутск-Пассажирский ОАО «РЖД»,
Областная клиническая больница, г. Иркутск

Основным методом, определяющим степень злокачественности опухолей центральной нервной системы (ЦНС), является гистологический. Поиск объективных критериев для определения степени злокачественности и прогноза опухолей головного мозга требует применения современных методов. Одним из них может быть определение содержания ДНК в клетках опухолей с помощью лазерной проточной ДНК-цитометрии.

В центре лабораторных исследований Областной клинической больницы проведено исследование различных опухолей ЦНС методом проточной ДНК-цитометрии. Исследовано 46 случаев астроцитом разной степени злокачественности, 9 случаев

олигодендроглиомы, 25 — менингиомы, 4 — невриллеммомы, 3 — аденомы гипофиза, 2 — эпендимомы, 1 — краниофарингиомы, 2 — медуллобластомы, 2 — гемангиоперицитомы, 1 — гемангиобластомы, 1 — ганглиоцитомы, 2 — злокачественной лимфомы, 1 — плазмоцитмы, 5 случаев метастазов рака.

Исследовали свежий операционный материал опухолей головного мозга по стандартной методике с окрашиванием пропидиумом иодида на проточном цитометре. Определяли плоидность, процент клеток в различных фазах клеточного цикла (G0, S и G2+M), индекс ДНК.

В целом прослежена зависимость между степенью злокачественности и плоидностью. Доброкачественные опухоли были диплоидными, а опухоли высокой степени злокачественности часто анеуплоидными. Большой процент клеток в S — и G2+M — фазах обнаруживали в опухолях высокой степени злокачественности.

Таким образом, проведение данного исследования для комплексной диагностики и определения степени злокачественности опухолей ЦНС представляется современным и актуальным.

APPLICATION OF FLOWING DNA-CYTOMETRY IN COMPLEX DIAGNOSTICS OF THE CENTRAL NERVOUS SYSTEM TUMOURS

Kania O.N., Belokhvostikova T.S., Khoroshich O.V.

Авторы:

Каня О.Н. — врач цитолог дорожной больницы;
Белохвостикова Т.С. — зав. ПАО областной клинической больницы, доктор мед. наук, проф.;
Хороших О.В. — врач цитолог областной больницы.

ЦИТОЛОГИЧЕСКОЕ ИССЛЕДОВАНИЕ МАТЕРИАЛА ИЗ ШЕЙКИ МАТКИ ТРАДИЦИОННЫМ МЕТОДОМ И МЕТОДОМ ЖИДКОСТНОЙ ЦИТОЛОГИИ

К.Т. КАСОЯН[1], Т.В. ДЖАНГИРОВА[1], И.П. ШАБАЛОВА[1], Л.Г. СОЗАЕВА[2]

[1] *Кафедра клинической лабораторной диагностики РМАПО,*
[2] *Кафедра акушерства и гинекологии РМАПО, г. Москва*

Проведен сравнительный анализ традиционного цитологического исследования и метода жидкостной цитологии (ЖЦ) материала из шейки матки. Материал собирали щеткой и наносили на стекло, головку щетки помещал в виалу со стабилизирующим раствором. Для приготовления препаратов методом жидкостной цитологии использовали автоматизированные системы SurePath, NOVAPREP и цитоцентрифуги TharmacCellspin и ROTOFIX. Оценивали качество/адекватность материала, полученного разными инструментами, возможность совместного применения двух способов приготовления препаратов. Анализировали фон препаратов (наличие эритроцитов, лейкоцитов, флоры), приготовленных методом ЖЦ и традиционным, критерии воспаления и других доброкачественных поражений, возможности ЖЦ в выявлении опухолей. Цитологические критерии при различных заболеваниях шейки матки при ЖЦ отличны от таковых при традиционной, поэтому при переходе на метод ЖЦ необходимо дополнительное обучение, практика работы с препаратами, приготовленными по соответствующей методике. Каждый из методов имеет свои преимущества и особенности, которые необходимо учитывать при использовании ЖЦ. Если имеется возможность, можно использовать ЖЦ в сочетании с традиционными мазками, или прибегать к просмотру традиционного или приготовленного методом ЖЦ препарата только в ситуациях, когда появляются затруднения в интерпретации мазка, приготовленного альтернативным методом. Возможность использования материала ЖЦ для дальнейшего диагностического процесса (молекулярные исследования) значительно повышает значимость метода.

TRADITIONAL AND LIQUID-BASED CERVICAL CYTOLOGY

Kasoyan K.T., Dzhangirova T.V., Shabalova I.P., Sozaeva L.G.

Авторы:

Касоян К.Т. — доцент каф. клин. лаб. диагностики, канд. мед. наук;
Джангирова Т.В. — доцент каф. клин. лаб. диагностики, канд. мед. наук;
Шабалова И.П. — проф. каф. клин. лаб. диагностики, доктор мед. наук;
Созаева Л.П. — доцент каф. акушерства и гинекол., канд. мед. наук.

СИНОВИАЛЬНАЯ САРКОМА: АЛГОРИТМ ЦИТОЛОГИЧЕСКОЙ ДИАГНОСТИКИ

Л. Ю. КИСЛИЦЫНА, Ю. К. БАТОРОЕВ

Иркутский областной онкологический диспансер,
Иркутский государственный институт усовершенствования врачей, г. Иркутск

Синовиальная саркома (СС) — мезенхимальная веретеноклеточная опухоль с вариабельной эпителиальной дифференцировкой, включая железистые формации, и имеющая специфические хромосомные транслокации t(X; 18) (p11, g11). Составляет 5-10% всех мягкотканых сарком, в 90% всех случаев возникает в возрасте до 50 лет, наиболее часто в интервале между 15 и 35 годами, чаще у мужчин. Характеризуются крайне агрессивным клиническим течением.

СС является сложной опухолью в диагностическом плане. Гистогенез СС до последнего времени вызывает дискуссии. Эти опухоли часто располагаются в области суставов. По данным литературы, СС в большинстве случаев не возникает из клеток собственно синовиальной мембраны или сухожильного влагалища, а развивается из околосуставной или околосухожильной мезенхимы. Более того, в литературе описаны СС глотки, гортани, сердца, легких, диафрагмы, почек и т.д. Поэтому термин «СС» фактически не имеет гистогенетического смысла, а только указывает на способность саркоматозной ткани дифференцироваться в структуры синовиального типа.

Согласно последней классификации ВОЗ выделяют следующие формы СС: бифазный вариант, монофазный вариант (фиброзный или преимущественно эпителиальный варианты), кальцифицирующаяся СС и недифференцированная СС. В диагностике бифазной СС, для которой характерны структуры, свойственные синовиальной оболочке, на светооптическом уровне, как правило, не возникает трудностей. Монофазные СС характеризуются весьма вариабельным гистологическим строением, что часто создает существенные трудности при верификации диагноза этих опухолей. Иммуногистохимический, иммуноцитохимический метод расширил возможности диагностики СС.

Материалы и методы исследования

Проведен ретроспективный анализ материала 16 СС различной локализации (мягкие ткани верхних и нижних конечностей, легких, туловища), полученный при аспирационной пункции тонкой иглой (АПТИ) на амбулаторном этапе обследования пациентов у 5 мужчин (31%), средний возраст 37 лет, и 11 женщин (69%), средний возраст 33 года. Во всех случаях цитологический диагноз был подтвержден гистологически. Препараты окрашивали азур-эозином. В 6 случаях проведено иммуноцитохимическое исследование с антителами к панцитокератину, ЭМА, виментину, CD 99, bcl 2, bcl 6, NSE, белку S 100, десмину, SMA, Ki67.

При обзорной микроскопии по алгоритму оценивали клеточный фенотип, наличие тканевых структур, муцина, клеток с ядрами в виде запятой, признаки некроза, примесь тучных клеток. В диагностически сложных случаях проводили иммуноцитохимическое исследование.

Цитологически авторы смогли выделить 3 типа синовиальной саркомы: классический бифазный, монофазный веретеноклеточный и малодифференцированный (PNET- подобный).

Диагностическими критериями для классического бифазного варианта служили:

наличие крупных тканевых фрагментов, состоящих из клеток опухоли и имеющих прослойки из оксифильного матрикса; присутствие клеток эпителиоподобных, формирующих железистоподобные структуры; признаки секреции и наличие муцина.

Для монофазного варианта: тканевые фрагменты из овально-округлых клеток с атипией ядер; множество раздельно расположенных клеток опухоли; наличие клеток, имеющих ядра в виде запятой; присутствие тучных клеток.

Для PNET- подобного варианта: солидные поля из свободно расположенных мелких округлых клеток с гиперхромными ядрами; клетки, расположенные в скоплениях, розеткоподобные структуры.

По результатам микроскопии и дифференциальной диагностики с другими саркомами опухоль относили к одному из трех вышеуказанных вариантов. После этого оценивали результаты иммунофенотипирования.

Выводы

Предлагаемый алгоритм цитологической диагностики СС позволяет оптимизировать установление правильного диагноза. Цитологический диагноз СС сложен, зачастую предположительный. Необходимо учитывать топографию и локализацию, цитоархитектонику, клеточный фенотип, результаты иммунофенотипирования.

SYNOVIAL SARCOMA. ALGORITHM FOR CYTOLOGICAL DIAGNOSTICS

Kislitsyna L.Y., Batoroev Y.K.

Авторы:

Кислицина Л.Ю. — зав. цитол. лаб. диаспансера;
Батороев Ю.К. — ассистент каф. онкол. института, доктор мед. наук.

ПРОБЛЕМЫ ДИАГНОСТИКИ ВПЧ-АССОЦИИРОВАННЫХ ИНТРАЭПИТЕЛИАЛЬНЫХ ПОРАЖЕНИЙ ШЕЙКИ МАТКИ

И.Н. КОСТЮЧЕК [1], Е.Н. ДУРАСОВА [3], С.Л. ВОРОБЬЕВ [1], Е.В. ШИПИЦИНА [2], Е.А.ЗОЛОТОВЕРХАЯ [2] А.М.САВИЧЕВА [2]

[1] Лаборатория морфологических исследований, Санкт-Петербургский клинический комплекс Национального медико-хирургического центра имени Н.И. Пирогова МЗ РФ;
[2]Лаборатория микробиологии НИИ АГ им. Д.О. Отта СЗО РАМН;
[3]Женская консультация № 18, г. Санкт-Петербург

В настоящее время в РФ не решена задача организованного скрининга рака шейки матки (РШМ). На практике обследование пациенток по выявлению заболеваний шейки матки включает изолированное или сочетанное применение следующих методов: гинекологический осмотр, кольпоскопическое исследование, цитологическое исследование и ВПЧ-тесты. Отсутствие алгоритма проведения скрининговых диагностических тестов, а также единой тактики последующего ведения пациенток с заболеваниями шейки матки определяют низкую эффективность профилактических и лечебно-диагностических мер в отношении рака шейки матки.

Цель исследования

Целью исследования явился анализ морфологических изменений шейки матки у пациенток с цитологическими и/или молекулярными признаками поражения ВПЧ.

Материал и методы исследования

Материал и методы исследования включали цитологическое исследование (PAP-тест), ВПЧ-тесты: метод гибридного захвата с последующим генотипированием ПЦР в реальном времени и прямым секвенированием; кольпоскопическое и гистологическое исследование выполняли у пациенток с цитологическими признаками интраэпителиальных изменений шейки матки.

Результаты исследования и их обсуждение

На первом этапе в рамках исследования проведенного на базе НИИАГ им. Д.О. Отта обследовано 75 пациенток в возрасте 30—65 лет с наличием ВПЧ высокого онкогенного риска. Цитологические изменения были выявлены у 33 пациенток (44.0 %): ASCUS у 11 (14.7 %) , LSIL у 21 (28.0 %), HSIL у 1 (1.3 %). При гистологическом исследовании у 1 пациентки с отсутствием цитологических изменений шейки матки был выявлен CIN II; у пациенток с LSIL в 1 случае диагностирован инвазивны плоскоклеточный рак; в 1 случае — CIN III, в 2 случаях — CIN II, в 1 случае — CIN I. У пациентки с HSIL гистологическое исследование показало наличие CIN III. У пациенток с ASCUS в 5 случаях диспластические изменения шейки матки отсутствовали. Гистологическое исследование не проводили в 31 случае при отсутствии цитологических изменений шейки матки; в 6 случаях у пациенток с ASCUS и в 4 случаях — с LSIL. Полученные результаты согласуются с результатами других исследований и отражают более высокую чувствительность ВПЧ-тестов, по сравнению с цитологическим методом. В нашем исследовании 1 пациентка имела CIN II при отсутствии цитологических изменений и ~ 7 % пациенток с LSIL имели более тяжелые изменения шейки матки, выявленные при гистологическом исследовании.

Второй этап исследования был начат на базе НМХЦ им. Н.И. Пирогова МЗСР РФ в марте 2012 года. На данный момент обследовано 9 пациенток с интраэпителиальными изменениями шейки матки, выявленными при первичном цитологическом исследовании: ASCUS — 1 пациентка (ВПЧ — отрицательный), LSIL 4 пациентки (ВПЧ высокого онкогенного риска у 2 женщин), HSIL — 3 пациентки (ВПЧ высокого онкогенного риска у 1 женщины, 1 женщина не обследована на ВПЧ); у 1 пациентки при цитологическом диагнозе дисплазии (ВПЧ высокого онкогенного риска положительны), при гистологическом исследовании верифицирована carcinoma in situ (которая не подтвердилась при пересмотре гистологических препаратов). Повторное цитологическое исследование всем пациенткам проведено в течение 1-1/5 месяцев после первичного обследования методами традиционной и жидкостной цитологии (Cytospin и Novaprep). У 5 пациенток цитологические изменения шейки матки отсутствовали, при этом у 2 пациенток ВПЧ-тест был nokj;bntkmysv. ASCUS был у одной пациентки (ВПЧ-тест отрицательный), LSIL — у одной пациентки (ВПЧ-тест положительный), ASC-H у 2 пациенток (ВПЧ-тест положительный у одной женщины; у второй пациентки ВПЧ-тест отрицательный, кольпоскопически выявлены только атрофические изменения шейки матки, которые также расценены при цитологическом исследовании; кроме того, имело место несовпадение результатов традиционной и жидкостной цитологии: при жидкостной цитологии выявлены только атрофические и воспалительные изменения). Во всех остальных случаях результаты традиционной и жидкостной цитологии были идентичными. Предварительные результаты проводимого исследования демонстрируют отсутствие полного совпадения между данными PAP и ВПЧ-тестов, а также результатов оценки одного и того же морфологического материала различными специалистами.

PROBLEMS OF DIAGNOC OF HPV-ASSOCIATED INTRAEPITHELIAL CERVICAL LESIONS

Kostyuchek I.N., Durasova E.N., Vorobiev S.L.,Shipitsyna E.V., Zolotoverkhaya E.A., Savicheva A.M.

Авторы:

Костючек И.Н. — патолог лаб. морфол. исследований медико-хирургического центра;
Дурасова Е.Н. — акушер-гинеколог женской консультации;
Воробьев С.Л. — патолог, зав. лаб. морфол. исследований медико-хирургического центра;
Шипицина Е.В. — старший научн. сотр. института акушерства и гинекологии;
Золотоверхая Е.А. — старший научн. сотр. института акушерства и гинекологии;
Савичева А.М. — зав. лаб. микробиологии института акушерства и гинекологии, доктор мед. наук, профессор.

ЗНАЧЕНИЕ ЦИТОЛОГИЧЕСКОГО МЕТОДА ИССЛЕДОВАНИЯ В КЛИНИЧЕСКОЙ ДИАГНОСТИКЕ, ТАКТИКЕ ВЕДЕНИЯ ПРЕДЪЯЗВЕННЫХ СОСТОЯНИЙ, ЯЗВЕННОЙ БОЛЕЗНИ

А.Я. КРЮКОВА., О.А. КУРАМШИНА, Л.В. ГАББАСОВА, А.Ш. НАФИКОВА, Э.А. ИМЕЛЬБАЕВА, А.Ж. ГИЛЬМАНОВ

Башкирский государственный медицинский университет, г. Уфа, Республика Башкортастан

Цитологический метод основан на микроскопическом изучении и оценке клеточного материала, полученного разными способами из патологического очага. Интерес врачей терапевтического профиля к методу связан с его достоинствами и преимуществами: абсолютной безвредностью, относительной простотой и доступностью (цитологическое исследование не требует больших материальных затрат, дорогих реактивов, инструментария и оборудования), возможностью применения многократных цитологических исследований, что особенно важно как для оценки динамики морфологических изменений в течение заболевания, так и для определения терапевтического эффекта проводимого лечения. Цитологическое исследование способствует прижизненному распознаванию патологического процесса. Оно предпочтительно в случаях, когда биопсия кусочка ткани и гистологическое исследование невозможны или крайне нежелательны, при необходимости получения быстрого результата путем микроскопии доступного материала в условиях поликлиники, при массовых профилактических осмотрах населения.

Цитологический метод дает возможность оценить характер и степень выраженности пролиферации эпителия, выделить группу дисплазии эпителия, что позволяет более обоснованно формировать группы повышенного риска рака разных локализаций. При распознавании рака в самых начальных стадиях цитологические исследования имеют преимущества, по сравнению с другими диагностическими тестами. Известны случаи цитологической диагностики клинически, рентгенологически и эндоскопически «немого» рака желудка, легкого, мочевого пузыря и др. При установлении правильного диагноза клиницист и морфолог должны сотрудничать. Если цитолог в каждом отдельном случае должен располагать клиническими данными, то клиницисту, в свою очередь, необходимо усвоить язык морфолога, его подход и требования к материалу, направленному на исследование. В связи с этим при направлении материала на цитологическое исследование клиницист должен правильно и обстоятельно заполнить сопроводительный бланк, указать возраст, пол, номер амбулаторной карты или истории болезни, а также указать локализацию патологического очага (или нескольких очагов), провести маркировку мазков. Формулирование цитологического заключения является сложным и кропотливым процессом. Клинический цитолог должен ознакомиться с клиническими данными, мысленно представить нормальное строение органа или ткани, из которой получен материал, знать пределы изменчивости этой ткани при различных физиологических состояниях, доброкачественных и злокачественных опухолях. Диагноз цитолога основывается на результатах исследования клеточного состава, цитологической картины с учетом данных клинического обследования.

В диагностике предъязвенных состояний, язвенной болезни желудка цитологическое исследование эндоскопического материала имеет относительно недавнюю историю. Умение эндоскописта взять материал для цитологического и гистологического исследования заключается в том, чтобы избежать появления кровоточивости слизистой оболочки. Поэтому необходимо обследовать сначала наиболее измененный участок слизистой оболочки, затем окружающие ткани, что играет значительную роль в возможности установления правильного диагноза. Считается, что применение щеточки (браш-цитология) предпочтительно при эзофагеальном раке и раннем раке желудка.

Цитологические препараты (мазки-отпечатки) готовят с помощью нескольких легких прикосновений к предметному стеклу участков ткани, осторожно извлеченных из бранш-щипцов с помощью иглы, и «прокаты-

вания» кусочка по предметному стеклу. Нужно следить за тем, чтобы игла и предметные стекла были сухими, щипцы не имели следов формалина, т.к. попадание воды и формалина резко ухудшает качество окраски мазка, а значит и его интерпретации. Характер заболевания, выявленного эндоскопистом, определяет количество материала, которое необходимо получить для морфологического исследования. При визуальной картине язвы желудка достаточно приготовить 3—5 мазков, а при предположении о малигнизированной язве материал берут из всех краев язвы и распределяют на 10—12 предметных стеклах. Лучшим окрашиванием для мазков слизистой оболочки желудка является гематоксилин-эозин, для идентификации участков кишечной метаплазии — муцикармин или альциановый синий.

Учет особенностей регенераторных разрастаний недифференцированного эпителия способствует исключению возможности ошибочного диагноза рака при микроскопическом исследовании как цитологического, так и гистологического материала, особенно в случаях развития дисплазии эпителия III степени. Согласно данным литературы, при изучении гастробиопсий частота ошибочного диагноза рака колеблется от 1.5 до 10.0%, а при исследовании мазков-отпечатков показатель несколько ниже — 1.0-6.0% случаев.

Изучение эндоскопического материала с помощью цитологического и гистологического методов широко используется для дифференциальной диагностики заболеваний желудка, выявления гиперпластических, метапластических, диспластических процессов, определения степени обсемененности слизистой оболочки желудка Helicobacter pylori.

Уточнение формы гастрита — прерогатива гистологического метода, что выгодно отличает его от всех прочих компонентов комплексного гастрологического обследования лиц с желудочной симптоматикой. При обострении язвенного процесса в цитологической картине превалируют элементы воспаления, в эпителии слизистой оболочки желудка резко выражены дистрофические изменения и явления фагоцитоза. В период заживления язвы на первое место выступают изменения эпителия регенераторного порядка. По мере затухания воспалительного процесса и очищения дна язвы от некротических масс начинается регенерация слизистой оболочки желудка.

Ранний рак желудка распознается цитологически в 92-96.5% случаев. У больных развитой формой рака желудка информативность цитологического метода колеблется в широких пределах: максимальное ее значение (95.0%) отмечено при экзофитном раке, минимальное (71.0%) — при стенозирующем.

В случаях озлокачествления хронической язвы и язвенного рака изучение цитологического материала позволяет достоверно чаще выявить злокачественный характер процесса: в 82.0% наблюдений против 45.0%, 59.0% и 68% при использовании соответственно рентгенологического, эндоскопического и гистологического методов исследования.

Таким образом, цитологическое, гистологическое исследование в составе комплексного обследования пациента позволяют определить диагноз предъязвенного состояния, язвенной болезни, и это входит в требование протокола диагностики и ведения больного.

VALUE OF THE CYTOLOGICAL METHOD IN CLINICAL DIAGNOSTICS AND CONDUCTING TACTICS BEFOREULCER AND ULCER STOMACH

Krukova A.Ya., Kurashmina O.A., Gabbasova L.V., Nafikova A. Sh., Imelbaeva E.A., Gilmanov A.Zh.

Авторы:

Крюкова А.Я. — проф., зав. каф. поликлинической терапии университета, доктор мед. наук;
Курамшина О.А. — доцент каф. поликлинической терапии университета
Габбасова Л.В. — ассистент каф. поликлинической терапии университета;
Нафикова А.Ш. — ассистент каф. поликлинической терапии университета
Имельбаева Э.А. — проф. каф. лаб. диагностики университета, доктор биол. наук;
Гильманов А.Ж. — зав. каф. лаб. диагностики университета, доктор мед. наук, профессор.

ТРУДНЫЙ ДИАГНОЗ В ПРАКТИКЕ ЦИТОЛОГА

Б.Е. ЛЕЙБОВИЧ, Е.Е. ШЕВЕЛИНА, И.В. ХРУЛЕВА, И.А. ЩЕТИНИНА

Дорожная клиническая больница на станции Воронеж-1 ОАО «РЖД»,
Воронежская областная клиническая больница №1, г. Воронеж

В работе цитологической лаборатории крупного многопрофильного лечебного учреждения среди рутинных исследований встречаются достаточно сложные для диагностики случаи. Это может быть материал, полученный разными методами, в т.ч. и аспирационные пункции (биопсии) тонкой иглой (АПТИ), которым в настоящее время придают в клинике все большее значение.

Материал, полученный с помощью АПТИ отличается хорошей клеточностью, сохранностью клеточных и тканевых структур. Однако, цитологическое исследование материала АПТИ новообразований отдельных локализаций оказывается часто сложной диагностической задачей.

В сообщении представлены трудные для цитологической диагностики пунктаты новообразований различной локализации, полученные с помощью АПТИ: миндалин, забрюшинного пространства, надпочечника, мягких тканей, почки, печени. Все случаи имеют гистологическое и иммуногистохимическое подтверждение диагноза.

Выводы

Наибольшие диагностические трудности как для цитолога, так и для гистолога представляют неэпителиальные опухоли.

В сложных случаях цитологу достаточно определиться с принадлежностью опухоли к злокачественному или доброкачественному новообразованию.

Не всегда гистологическое исследование без иммуногистохимического подтверждения может являться «золотым стандартом» диагностики для неэпителиальных опухолей.

Необходим дальнейший поиск цитологических признаков на светооптическом, морфометрическом, иммуноцитохимическом и др. уровнях для верификации новообразований.

В крупных многопрофильных лечебных учреждениях цитологическая лаборатория должна оснащаться оборудованием, необходимым для производства дополнительных методов исследования: морфометрических, иммуноцитохимических.

THE DIFFICULT DIAGNOSIS IN THE CYTOLOGIC PRACTICE

Leybovich B.E., Shevelina E.E., Hruleva I.V., Schetinina I.A.

Авторы:

Лейбович Б.Е. — зав. патологоанатомическим отделением Дорожной клинической больницы;
Шевелина Е.Е. — зав. цитол. лаб. областной клинической больницы №1;
Хрулева И.В. — врач цитол. лаб. областной клинической больницы №1;
Щетинина И.А. — врач цитол. лаб. областной клинической больницы №1.

ОПЫТ РУЧНОЙ ПРОБОПОДГОТОВКИ ЖИДКОСТНЫХ ЦИТОЛОГИЧЕСКИХ ПРЕПАРАТОВ НА ЭТАПЕ АПРОБАЦИИ МЕТОДА

Г.В. ЛЕШКИНА, Т.Н. РОМАНЮК, О.Ю. ШИПУЛИНА

ЦНИИ эпидемиологии Роспотребнадзора, г. Москва

Широкое использование при цитологическом скрининге рака шейки матки различных методов жидкостной цитологии (cyto spin, thin prep, sure path) показало их высокую эффективность и возможность одновременного выделения ДНК ВПЧ высокого онкогенного риска. Однако, слабая материальная база, а, главное, отсутствие опыта интерпретации полученных данных вызывает необходимость поиска менее затратных и вместе с тем высокотехнологичных методов.

Цель работы

Апробация ручной пробоподготовки жидкостных цитологических препаратов, подбор оптимальной окраски Папаниколау.

Материалы и методы исследования

1.Использовали технологию BD SurePath (manual method). В основе метода лежит процесс клеточного обогащения цитологических препаратов. Для исследования использовали материал, полученный при гинекологическом осмотре.

2. Для окраски цитологических препаратов использовали набор PAP-Fast и традиционный матод окраски Папаниколау (Италия).

Результаты исследования и их обсуждение

Отработана и успешно апробирована ручная методика подготовки жидкостных цитологических препаратов. Качество окраски PAP-fast сопоставимо с обычной окраской методом Папаниколау.

Вывод

Использование данной методики рекомендовано и экономически оправдано: существенно снижает экономические затраты.

THE EXPERIENCE OF MANUAL PREPARATING FOR LIQUID CYTOLOGICAL SAMPLES AT THE STAGE OF APPROBATION

Leshkina G.V., Romanuk T.N., Shipulina O.Yu.

Авторы:

Лёшкина Г.В. — врач КДЛ;
Романюк Т.Н.- младший научн. сотр. лаб. молекулярных методов диагностики;
Шипулина О.Ю. — рук. подразделения молекулярных методов диагностики.

МОРФОЛОГИЧЕСКИЕ ОСОБЕННОСТИ СЛИЗИСТОЙ ОБОЛОЧКИ ЖЕЛУДКА И ДВЕНАДЦАТИПЕРСТНОЙ КИШКИ У ДЕТЕЙ ПРИ ЛЯМБЛИОЗНОЙ ИНВАЗИИ

О.В. МАТВЕЕВА, Г.Н. МАСЛЯКОВА, Л.Ф. ЖАНДАРОВА

Саратовский государственный Медицинский университет им. В.И. Разумовского Минздрава РФ, г. Саратов

Наиболее частым заболеваниями пищеварительного тракта у детей являются воспалительные поражения гастродуоденальной зоны. К причинам возникновения этой патологии относится паразитарная инвазия, в частности, инвазия лямблиями.

Цель исследования

Выявить морфологические особенности изменений слизистой оболочки желудка, двенадцатиперстной кишки у детей при лямблиозной инвазии.

Материалы и методы исследования

Под наблюдением находилось 200 детей в возрасте от 2 до 16 лет с подтверждённой лямблиозной инвазией. Материал для гистологического исследования был получен при фиброгастродуоденоскопии с прицельной биопсией слизистой оболочки фундального, антрального отделов желудка, двенадцатиперстной кишки (50 пациентов).

Результаты исследований и их обсуждение

По данным гистологического исследования в слизистой оболочке фундального отдела желудка отмечена диффузная воспалительная инфильтрация у 56% детей, поверхностная — у 44%. В слизистой оболочке антрального отдела желудка диффузная воспалительная инфильтрация выявлена у 64% больных, из них в большинстве случаев диагностированы единичные ретенционные кисты пилорических желез, у 36% детей — поверхностная воспалительная инфильтрация без ретенционных кист. В слизистой оболочке двенадцатиперстной кишки во всех случаях наблюдали диффузую воспалительную инфильтрацию, при этом субатрофия ворсин выявлена у 70%, ретенционные кисты дуоденальных желез у 64% пациентов.

Выводы

Таким образом, у детей при лямблиозной инвазии:

1. В слизистой оболочке желудка диагностируют хронический фундальный гастрит, хронический антральный гастрит с ретенционными кистами пилорических желез;
2. В слизистой оболочке двенадцатиперстной кишки диагностируют хронический субатрофический дуоденит с ретенционными кистами дуоденальных желез.

MORPHOLOGICAL FEATURES OF THE STOMACH AND DUODENUM MUCOUS IN CHILDREN WITH LAMBLIASIS INVASION

Matveeva O.V., Maslyakova G.N., Zhandarova L.F.

Авторы:

Матвеева О.В. — аспирант кафедры патол. анатомии;
Маслякова Г.Н. — доктор мед. наук, проф., зав. кафедрой патол. анатомии;
Жандарова Л.Ф. — канд. мед. наук, доцент кафедры хирургии и онкологии факультета повышения квалификации.

КОМПЬЮТЕРНАЯ МОРФОМЕТРИЯ КАК МЕТОД ВЕРИФИКАЦИИ ЦИТОЛОГИЧЕСКОГО ДИАГНОЗА CARCINOMA IN SITU ШЕЙКИ МАТКИ ПРИ РАСХОЖДЕНИИ ЕГО С ГИСТОЛОГИЧЕСКИМИ ДАННЫМИ

В.И. НОВИК

Научно-исследовательский институт онкологии имени Н.Н. Петрова Минздрава РФ, г. Санкт-Петербург

При цитологической диагностике carcinoma in situ шейки матки в ряде случаев результаты гистологического исследования не подтверждают наличие злокачественного процесса. В 56 (12%) из 468 наблюдений, в которых при цитологическом исследовании выявлена carcinoma in situ шейки матки, данные гистологического исследования были отрицательными. При цитологической диагностике плоскоклеточной carcinoma in situ такие случаи составили 42 (10.7%) из 391, при диагностике аденокарциномы in situ — 4 (14,8%) из 27, при диагностике низкодифференцированной (резервноклеточной) carcinoma in situ — 10 (20%) из 50. В большинстве случаев причиной гистологического неподтверждения цитологического диагноза carcinoma in situ является то, что небольшие по протяженности участки опухолевой ткани (1-2 мм) могут не попадать в гистологические срезы и в этих случаях необходимо производить исследование серийно-ступенчатых срезов операционного материала. Это исследование весьма трудоемко, часто бесперспективно и на практике не всегда выполняется.

Наличие злокачественной трансформации эпителия шейки матки при отрицательных гистологических данных может быть доказано при анализе гистограммы распределения ядерной ДНК в мазках, переокрашенных по Фельгену. Значительный сдвиг гистограммы распределения ДНК вправо с модальным классом 4С и более, среднее содержание ДНК более 4С, пропорция анэуплоидных и полиплоидных клеток более 20% свидетельствуют о наличии озлокачествления эпителия шейки матки.

Анализ плоидности ДНК ядер атипических клеток позволяет также выявить случаи цитологической гипердиагностики рака. В таких случаях гистограмма распределения ядерной ДНК характеризуется наличием модального класса в области 2С или 3С и небольшой пропорцией анэуплоидных клеток (< 20%).

Использование этой медицинской технологии позволяет объективизировать и верифицировать данные цитологического исследования при углубленном обследовании больных с атипическими изменениями эпителия шейки матки, выявленными при цитологическом скрининге, при отрицательных в отношении злокачественного процесса гистологических данных. Это экономит ресурсы и время, необходимые на проведение повторных исследований, и способствует выбору адекватного лечения таких больных и их последующего диспансерного наблюдения.

USE IMAGE ANALYSIS AS A METHOD FOR VERIFICATION OF CYTOLOGICAL DIAGNOSIS OF CERVICAL UTERINE CARCINOMA IN SITU IN CASES WITH NEGATIVE HISTOLOGICAL DATA

Novik V.I.

Автор:

Новик В.И. — ведущий научн. сотр. отдела морфологии опухолей института, зав. лаб. цитологии, доктор мед. наук, профессор.

ПЕРВЫЙ РОССИЙСКИЙ МЕЖДУНАРОДНЫЙ ТРЕНИНГ ПО ЖИДКОСТНОЙ ЦИТОЛОГИИ

В.В. ПИМЕНОВА

Областной консультативно-диагностический центр, г. Ростов-на Дону

25—27 июня 2012г. в г. Москве на базе РМАПО, при участии фирм «Бектон Дикинсон» и «Р-Фарм», проходил первый Российский международный тренинг по жидкостной цитологии с участием цитопатолога проф. Ria Drijkoningen и менеджера по применению оборудования Женское здоровье, компании «БД» Mieke Bamelis из Нидерландов. В тренинге участвовали врачи и цитотехники из гг. Москвы, Санкт-Петербурга, Ростова-на Дону, Тамбова. В течение трех дней Mieke Bamelis и проф. Ria Drijkoningen представили технические аспекты автоматизированных систем приготовления препаратов на системе «BD SurePath™», особенности морфологии и критерии цитологической диагностики по гинекологическим и негинекологическим препаратам, приготовленным с помощью данной системы, проводили демонстрацию оборудования и обучение работе на аппарате. Ежедневно после лекций проходило интерактивное обсуждение и микроскопия препаратов, приготовленных на автоматизированной системе «BD SurePath™» и окрашенных по Папаниколау,

представленных ведущими зарубежными специалистами в области цитологии. Интерпретация мазков, полученных из слизистой оболочки в норме и при и доброкачественных изменениях, не представляла особых трудностей, а над трактовкой клеточного состава при неопластических процессах приходилось основательно потрудиться, в связи с тем, что критерии цитологической диагностики по препаратам, приготовленным методом жидкостной цитологии, отличаются от привычных критериев на традиционных препаратах.

Финальное тестирование по цитологическим препаратам показало, что слушателям удалось хорошо усвоить новый материал, проф. Ria Drijkoningen осталась довольна результатами знаний участников. По окончании тренинга всем участникам были выданы сертификаты. Тренинг дал много новой важной информации, позволил приобрести начальные навыки изучения препаратов, приготовленных методом жидкостной цитологии, получить ответы на давно интересующие всех вопросы. Участники тренинга отметили, что теплый прием, оказанный сотрудниками кафедры, высокий профессионализм преподавателей, прекрасная организация тренинга представителями фирм «Бектон Дикинсон» и «Р-Фарм» позволили получить много новых знаний об автоматизированной системе приготовления препаратов методом жидкостной цитологии «BD SurePath™» (**рис. 1—5; см. вклейку 6**).

THE FIRST RUSSIAN INTERNATIONAL TRAINING ON LIQUID CYTOLOGY

Pimenova V.V.

Автор:

Пименова В.В. — врач-цитолог высшей категории КДЦ.

РЕТРОСПЕКТИВНЫЙ АНАЛИЗ ФОЛЛИКУЛЯРНЫХ ПОРАЖЕНИЙ ЩИТОВИДНОЙ ЖЕЛЕЗЫ, ДИАГНОСТИРОВАННЫХ В ДОРОЖНОЙ КЛИНИЧЕСКОЙ БОЛЬНИЦЕ СТАНЦИИ НОВОСИБИРСК, НА ОСНОВАНИИ ПРИНЦИПОВ СИСТЕМЫ БЕТЕСДА

Т.Л. ПОЛОЗ

Дорожная клиническая больница на станции Новосибирск-Главный ОАО «РЖД», г. Новосибирск

Существует значительная вариабельность в терминологии, с помощью которой цитологии характеризуют материал, в котором высказано предположение о фолликулярной опухоли: фолликулярное поражение, фолликулярная пролиферация, неопределенные изменения или, вероятно, фолликулярная опухоль, фолликулярная опухоль.

Эта вариабельная группа «фолликулярных изменений» состоит из узловых зобов (узловой гиперплазии), фолликулярной аденомы и фолликулярного рака, имеющих аналогичные цитоморфологические признаки, не позволяющие точно провести дифференциальный диагноз этих патологических процессов только по результатам АПТИ. Тем не менее, определенные цитологические признаки позволяют повысить вероятность диагностики опухолевого процесса, и что особенно важно, диагностики фолликулярного рака. Поэтому АПТИ является скрининг тестом для отбора узлов, где вероятнее всего можно обнаружить рак, для хирургического вмешательства.

По классификации Бетесда к диагностической категории «фолликулярная опухоль» или «предположение о фолликулярной опухоли» (ФО/ПФО) следует относить клеточные аспираты, состоящие из фолликулярных клеток, образующих скопления со значительной скученностью и/или микрофолликулярные структуры.

По данным Бетесда вероятность опухолевого процесса в узлах категории ФО/ПФО колеблется в пределах 65—85%. Уровень злокачественности в пределах 12—32%. Значительную часть (до 80%) злокачественных опухолей при гистологическом исследовании интерпретируют как папиллярный рак щитовидной железы. Рекомендуемая тактика в категории ФО/ПФО — хирургическое удаление в объеме гемитиреоидэктомии или лобэктомии, для дальнейшего морфологического исследования.

В докладе с этих позиций ретроспективно рассмотрены результаты цитологического исследования фолликулярных поражений, осуществленные в Дорожной клинической больнице.

THE RETROSPECTIVE ANALYSIS OF FOLLICULAR LESIONS OF THE THYROID DIAGNOSED IN ROAD CLINICAL HOSPITAL OF THE ITEM NOVOSIBIRSK ON THE BASIS OF BETESDA SYSTEM

Poloz T.L.

Автор

Полоз Т.Л. — зав. цитол. лаб., доктор мед. наук

ИННОВАЦИОННЫЕ ТЕХНОЛОГИИ В ЦИТОЛОГИИ

А.Е. РЕПИК, Е.С. ВЯЗЬМИНА, Н.В. ЛИТВИНОВ

ЗАО «Р-Фарм», г. Москва

Рак шейки матки (РШМ) занимает третье место в мире по распространенности среди онкологических болезней. В настоящее время РШМ является наиболее распространенным злокачественным заболеванием у женщин в РФ. По разным данным, он диагностируется у 8-11 из 100 000 женщин старше 40 лет (65.3%). Ежегодно от РШМ погибает около 200 000 женщин. Частота РШМ в РФ, к сожалению, растет: в 2009 г. выявлено 12542 женщины со злокачественными новообразованиями, в 2010 г. — уже 13814 женщин.

ВОЗ рекомендует организовать одноразовый скрининг всех женщин 35-40 лет, однако идеальным считается скрининг женщин 25-65 лет сначала 2 года подряд, при отрицательных результатах — каждые 3 года.

Важным фактором эффективности скрининга РШМ является показатель чувствительности цитологического исследования, который составляет 66%-83%. В 70-90% случаев причиной ложноотрицательных цитологических результатов является плохой забор материала для цитологического исследования, а в 10-30% — ошибочная интерпретация цитологических данных.

Приоритетная задача состоит в выявлении больных «предраком» и начальными стадиями рака, которые хорошо поддаются лечению (100%), предотвращение развития у них инвазивного рака, что дает возможность излечить больных щадящими методами, сократить сроки лечения, снизить случаи инвалидизации и смертности, т.е. имеет также и экономический эффект.

ЗАО «Р-Фарм» является официальным дистрибьютором компании BD (Becton Dickinson International), оснащает лаборатории РФ оборудованием «BD TriPath» — это инновационное решение, соответствующее мировым стандартам, для улучшения клинических подходов к выявлению больных раком различных локализаций, включая распознавание, диагностику, определение стадии заболевания и лечение.

Комплекс аппаратов «BD TriPath» — это модульная система, обеспечивающая интегрированные решения по цитологическому скринингу заболеваний шейки матки на основе жидкостной цитологии, запатентованного метода клеточного обогащения, иммуноцитохимии и компьютеризированного скрининга.

Оборудование «BD TriPath» широко представлено во всем мире — технология «BD SurePath™» на основе жидкостной цитологии апробирована более чем в 120 научных и клинических исследованиях. 12 европейских стран охвачены высокопрофессиональной, обученной сервисной сетью. Составляющие собственной технологии «TriPath» защищены более чем 100 патентами. Каждый год более 7 миллионов цитологических препаратов исследуются во всем мире с использованием системы «BD FocalPoint™GS».

ЗАО «Р-Фарм» предоставляет обучение и техническую поддержку пользователей «BD FocalPoint™GS», обеспечивает модернизацию программного обеспечения, локальную ревизию и обслуживание аппаратуры.

Учитывая уникальные возможности цитологического скрининга РШМ для сохранения здоровья и жизни женщин, его относительно низкую стоимость, — общество обязано обеспечить базовый уровень организационного скрининга с учетом научно-обоснованных положений и финансовых возможностей. Следует рассмотреть вопрос о включении скри-нинга в систему обязательного медицинского страхования. Доказано, что финансовые затраты на проведение эффективного скрининга ниже, чем на лечение больных инвазивным РШМ.

THE INNOVATION TECHNOLOGIES IN CYTOLOGY

Repik A.E., Vyazmina E.S., Litvinov N.V.

Авторы:

Репик А.Е. — Председатель Совета Директоров ЗАО «Р-Фарм»;
Вязьмина Е.С. — Директор департамента лаб. диагностики и мед. техники;
Литвинов Н.В. — специалист по обучению персонала департамента лабораторной диагностики и мед. техники.

ВОЗМОЖНОСТИ И ОГРАНИЧЕНИЯ ЦИТОЛОГИЧЕСКОГО МЕТОДА В ДИАГНОСТИКЕ ТЯЖЕЛЫХ ПОРАЖЕНИЙ ЭПИТЕЛИЯ ШЕЙКИ МАТКИ: 12-летний опыт

О.М. РОДИОНОВА[1], В.И. АПАНАСЕВИЧ[2]

[1]Поликлиника № 8, ЦЦЛ г. Владивостока,
[2]Владивостокский государственный медицинский университет, г. Владивосток

Рак шейки матки (РШМ) относится к наиболее распространенным и социально значимым онкологическим заболеваниям. В структуре заболеваемости злокачественными новообразованиями женского населения в Приморском крае в 2010г. РШМ занимал 3-е место (7.4%) и был на 3-м месте (6.9%) среди причин смертности от злокачественных новообразований в Приморском крае.

Для ранней диагностики РШМ широко используется цитологический метод исследования мазков. Этот метод имеет определенные ограничения: трудоемкость, ошибки при взятии проб, субъективность оценки результатов, отсутствие возможности прогнозирования процесса. При тяжелых плоскоклеточных интраэпителиальных повреждениях не исключены ложноотрицательные результаты, т.к. в препарат чаще попадают поверхностные клетки плоского эпителия. Ошибочно положительные цитологические результаты связаны с переоценкой тяжести изменений клеток. Наиболее частой причиной ложноотрицательного гистологического результата является неполноценность получения гистологического материала. В ряде случаев, в цитологических мазках обнаруживают тяжелую дисплазию эпителия, при гистологическом исследовании — вообще не находят признаков дисплазии. Это свидетельствует о субъективности при оценке клеточных изменений, результаты которой в значительной степени зависят от опыта и квалификации исследователя, от способности клеток к эксфолиации, от гистологической структуры опухоли. Такие случаи вызывают сомнения в правильности результатов обоих методов.

Проведен анализ тяжелых эпителиальных поражений шейки матки в лаборатории за 12 лет. При сопоставлении цитологических заключений дисплазия III степени с базой данных Канцер регистра Приморского клинического онкологического диспансера у 7.9% женщин был установлен диагноз РШМ, у 0.7% — аденокарцинома эндометрия. У 14 из 16 пациенток с цитологическим диагнозом аденокарциномы, при гистологическом исследовании также верифицирована аденокарцинома эндометрия, у двоих — дисплазия эпителия тяжелой степени.

При анализе цитологических результатов цитологических исследований за указанный период выделена группа из 20 женщин (0.003% от числа обследованных цитологическим методом) с ошибочно положительным цитологическим результатом РШМ (препараты ретроспективно пересмотрены экспертной группой). В разные периоды (от 1.5 до 7.5 лет) у этих женщин установлен диагноз РШМ, преимущественно запущенных форм (IIIA и IIIБ стадии). На момент установления цитологического диагноза большинство из этих женщин были клинически здоровы.

Проведенный анализ работы ЦЦЛ показал, что 15.8% ошибочно положительных результатов цитологического исследования трансформировалось в ошибочно отрицательные результаты гистологического исследования. Установлено, что при положительном цитологическом диагнозе РШМ и отрицательных гистологических результатах вероятность выявления в будущем РШМ составляет 17.6 ± 3.5%.

По существующим протоколам обследования при CIN III, предположении о раке, раке (иногда трудно высказаться, утвердительно, являются ли изменения эпителия дисплазией, carcinoma in situ, или начальной формой инвазивного рака), для уточнения диагноза рекомендуется проведение кольпоскопии, прицельной биопсии и выскабливания цервикального канала. Если результаты этих исследований остаются отрицательными, но имеется цитологический результат. Указывающий на тяжелое эпителиальное поражение или РШМ — необходимо изменить тактику ведения пациенток в индивидуальном порядке. Такие случаи требуют повторного анализа как цитологической, так и гистологической картины и настойчивости клинициста, т.к. при повторном мониторинге выявляют тяжелые дисплазии эпителия и даже РШМ.

POSSIBILITIES AND RESTRICTIONS OF THE CYTOLOGICAL METHOD IN DIAGNOSTICS HIGH GRADE SQUAMOUS INTRAEPITHELIAL LESION OF THE CERVIX UTERI

Rodionova O.M. , Apanasevich V.I.

Авторы:

О.М. Родионова — зав. ЦЦЛ, Владивостокская поликлиника № 8, канд. биол. наук,
В.И. Апанасевич — зав. каф. онкологии и лучевой терапии университета,
доктор мед. наук, профессор.

ПОВЫШЕНИЕ КАЧЕСТВА ЦИТОЛОГИЧЕСКОЙ ДИАГНОСТИКИ РАКА ПЕЧЕНИ В УСЛОВИЯХ РЕСПУБЛИКАНСКОЙ ЦЕНТРАЛЬНОЙ КЛИНИЧЕСКОЙ БОЛЬНИЦЫ

В.М. САКАЕВА, Э.А. ИМЕЛЬБАЕВА, А.Ж. ГИЛЬМАНОВ

Республиканская центральная клиническая больница им. Г.Г. Куватова, Башкирский государственный медицинский университет Минздрава РФ, г.Уфа, Республика Башкортастан

Рак печени по заболеваемости занимает пятое место среди всех злокачественных опухолей в мире у мужчин и восьмое — у женщин. Чаще опухоль развивается на фоне цирроза печени (80 % случаев), ведущей причиной которого являются гепатиты В и С, реже — потребление алкоголя. Как правило, большинство диагностируемых опухолей уже невозможно резецировать, они плохо отвечают на химиотерапию, трудно поддаются лечению и имеют плохой прогноз. Многие опухоли метастазируют в печень: при злокачественных висцеральных опухолях отмечаются метастазы в печень в 30 % случаев, раке желудка, толстой кишки, молочной железы, легких — в 50 %. В связи с этим важное значение имеет диагностика заболеваний печени, их своевременное лечение, что позволяет предупредить развитие рака. Эта задача выполнима при условии получения во время эндоскопического исследования достаточного количества материала для цитологического исследования.

Целью нашего исследования явилась оценка диагностической значимости и возможностей повышения качества цитологической диагностики заболеваний печени в системе оказания высокоспециализированной медицинской помощи.

Цитологические исследования печени в РКБ имени Г.Г. Куватова проводятся в связи с деятельностью Республиканского центра гепатологии, сосредоточенного на базе клиники. За 2010 год в нашей лаборатории было проведено 230 исследований биоматериала, полученного при проведении пункции печени под контролем УЗИ и компьютерной томографии. В большинстве случаев были выявлены воспалительные процессы; у 8 больных (3,5 %) был выявлен рак.

Важное значение цитологическая диагностика заболеваний печени имеет при обследовании операционного материала. В 212 случаях интраоперационной диагностики по препаратам биоматериала из печени в 44 случаях (20,7 %) нами выявлены злокачественные опухоли, в 95 % случаев цитологический диагноз совпадал с гистологическим, в 5 % он был единственно возможным.

В целом в цитологической лаборатории РКБ имени Г.Г. Куватова за год проводится более 3200 исследований пункционного биоматериала. Чаще исследуется материал из щитовидной железы (84,5 %), реже — почек (7,0 %), предстательной железы (6,6 %) и печени (1,8 %).

Полученные данные отражают высокую информативную ценность цитологических исследований. Тонкоигольная аспирационная биопсия (ТИАБ) щитовидной железы является достаточно точной и экономически эффективной методикой дифференциальной диагностики при узловом зобе. Ее рутинное использование позволяет свести к минимуму число неоправданных тиреоидэктомий, снизить инвалидизацию и стоимость лечения пациента. Два основных потенциальных недостатка ТИАБ — получение неадекватного препарата и так называемые «неопределенные» цитологические заключения — могут быть сведены до минимума при достаточном совместном опыте работы врача — цитолога и врача, производящего пункцию, чего важно придерживаться и при проведении исследований других локализаций, в частности, патологии печени.

CYTOLOGICAL DIAGNOSTICS OF HEPATIC CARCINOMA AT THE KUVATOV RESPUBLICAN CLINICAL HOSPITAL

Sakayeva V.M., Imelbaeva E.A., Gilmanov A.Zh.

Авторы:

Сакаева В.М. — цитолог больницы;
Имельбаева Э.А. — проф. каф. лаб. диагностики университета, доктор биол. наук;
Гильманов А.Ж. — зав. каф. лаб. диагностики университета, доктор мед. наук, проф.

ЦИТОЛОГИЧЕСКОЕ ИССЛЕДОВАНИЕ В ОТОРИНОЛАРИНГОЛОГИИ

Е.В. СУХОВСКАЯ[1], И.П. ШАБАЛОВА[2], Г.Р. БУТЕНКО[3], Б.С. ЦЫРЕНЖАПОВА[1], Ю.С. ЧУГУНОВА[1], Н.Л. КУНЕЛЬСКАЯ[4], Г.Ю. ЦАРАПКИН[4], М.Ю. ПОЛЯЕВА[4]

ГКБ им. С.П.Боткина[1], кафедра клинической лабораторной диагностики РМАПО[2], МГОД №1[3], МНПЦ оториноларингологии ДЗ г. Москвы[4]

Цель настоящей работы — оценить возможности цитологического исследования для установления эффективности проводимого лечения.

Материал и методы исследования

Материал получен у 204 больных, у которых выполнена септопластика и подслизистая лазерная вапоризация нижних носовых раковин. Пациенты распределены на 3 группы в зависимости от тактики ведения послеоперационного периода: 1-я группа: после проведенной операции перегородку носа фиксировали септальными шинами, эндоназальный электрофорез проводили при помощи штыковых электродов. 2-я группа: фиксацию перегородки выполняли оригинальными сплинт-электродами. У больных 1-й и 2-й групп с первого дня после операции начинали физиотерапевтическое лечение. 3-я группа: перегородку носа фиксировали силиконовыми шинами, послеоперационное ведение было стандартным (без физиотерапии). У больных 1-й и 2-й группы с первого дня после операции начинали физиотерапевтическое лечение. Материал получали с помощью соскоба слизистой оболочки нижних носовых раковин, препараты окрашивали методом Май-Грюнвальда-Гимзы. При цитологическом исследовании оценивали характер изменений в эпителии (дегенеративные, реактивные, метапластические), а также производили дифференцированный подсчет элементов воспалительной реакции.

Результаты исследования и их обсуждение

У пациентов II группы отмечена гораздо менее значительная лейкоцитарная реакция, практически отсутствовали признаки незавершенного фагоцитоза. Дегенеративные изменения были слабо выражены как в лейкоцитах, так и в эпителиальных клетках. По сравнению с I и III группами пациентов, реже отмечали реактивные изменения в клетках и атипию реактивного характера; изменения были выражены слабо и видны в единичных наблюдениях. Чаще встречали клетки со слизеобразованием, мерцательные клетки, реже отмечали плоскоклеточную метаплазию.

Вывод

Цитологическое исследование можно использовать для контроля эффективности лечения заболеваний полости носа. Сравнение клеточного состава с цитологической картиной некоторых опухолей носоглотки позволило выделить дифференциально-диагностические критерии изменений клеток при реактивных состояниях и опухолях.

CYTOLOGICAL EXAMINATIONS IN OTORRINOLARINGOLOGIA

Sukhovskaya E.V., Shabaloba I,P., Butenko G.R., Cirengapova B.S., Chugunova Yu.S., Kunelskaya N.L., Tsarapkin G.Yu., Poliaeva M.Yu.

Авторы:

Суховская Е.В. — врач-цитолог КЛД больницы;
Шабалова И.П. — проф. каф. клин. лаб. диагностики РМАПО, доктор мед. наук;
Бутенко Г.Р. — зав. цитол. лаб. диспансера;
Цыренжапова Б.С. — врач КЛД больницы;
Чугунова Ю.С. — врач КЛД больницы;
Кунельская Н.Л. — зам директора МНПЦО по научной работе, доктор мед. наук, профессор;
Царапкин Г.Ю. — зав. операционным блоком МНПЦО, канд. мед. наук;
М.Ю. Поляева — аспирант МНПЦО.

ОПЫТ ПРИМЕНЕНИЯ ИММУНОЦИТОХИМИЧЕСКОГО ИССЛЕДОВАНИЯ ДЛЯ ОПРЕДЕЛЕНИЯ МОРФОЛОГИЧЕСКОЙ ПРИНАДЛЕЖНОСТИ ОПУХОЛИ БЕЗ ВЫЯВЛЕННОГО ПЕРВИЧНОГО ОЧАГА

Н.Е. ТОРОПОВА, Н.В. ТИМОФЕЕВА, Г.П. РОГАШОВА, С.Г. НЕТЕЛЕВА, Е.Н. ЛИПАТОВА

Самарский областной клинический онкологический диспансер, г. Самара

Цитологический метод исследования широко применяется в диагностике опухолевых и неопухолевых процессов различных локализаций. При использовании только рутинных методик иногда возникают трудности при установлении гистологической формы отдельных опухолей, определении источника метастазирования, трактовке первично-множественных поражений. В таких случаях незаменимо иммуноцитохимическое исследование (ИЦХИ).

Лаборатория цитологии и молекулярной генетики опухолей СОКОД имеет достаточно большой спектр поли- и моноклональных антител, обладающих высокой специфичностью, дающих возможность оценить не только гормональный статус опухоли, но и провести дифференциальную диагностику опухолей, определить источник метастазирования при невыявленном первичном очаге. ИЦХИ проведено 176 пациентам, в т.ч. у 6 больных с целью уточняющей диагностики. Представляем несколько случаев.

Б-ная Ш., 53 лет, поступила с жалобами на резкое снижение массы тела, слабость и боли в животе. Гинекологом выявлена опухоль малого таза. УЗИ: образование, занимающее практически весь малый таз и брюшную полость до мезогастрия, размерами 150 × 103 × 141мм, неоднородной и многокамерной структуры. Высказано предположение о наличии лимфопролиферативного поражения лимфатических узлов ворот печени и забрюшинного пространства. Под УЗ-контролем выполнена АПТИ образования. Цитологически процесс верифицирован, как злокачественная низкодифференцированная опухоль, больше данных в пользу мезотелиомы эпителиоподобного типа. Рекомендовано ИЦХИ, которое проведено в 2 этапа:

1-й этап: ЦК 19 (-); СД 45 (-); HMBE-1 (-); виментин (+); S 100 (=) — позволил исключить рак, лимфому и мезотелиому. 2-й этап: десмин (-); HMBE-45 (+) позволил исключить мягкотканую саркому и подтвердить наличие метастаза меланомы. Пациентка направлена к химиотерапевту для дальнейшего лечения.

Б-ная Р., 59 лет поступила с диагнозом рака молочной железы. При УЗИ выявлена картина, при которой необходимо провести дифференциальную диагностику между маститом и лимфаденитом подмышечного лимфатического узла, опухолью щитовидной железы, требующей морфологической верификации. Проведена АПТИ всех новообразований. В лимфатическом узле: цитологическая картина метастатического поражения низкодифференцированной опухолью, рекомендовано ИЦХИ для уточнения морфологической принадлежности клеток опухоли, в молочной железе — цитологическая картина низкодифференцированного рака; в щитовидной железе обнаружены лишь эритроциты, коллоид. ИЦХИ проводили в 2 этапа на клеточном материале, полученном из лимфатического узла.

1-й этап: Виментин (-), белок S 100 (-), СД 45 (-), HMB — 45 (-), ЦК 19 (+) — подтвердена эпителиальная природа опухоли. 2-й этап: тиреоглобулин (-), кальцитонин (-), ER (+++), PR (+), ЦК 20 (-) — позволил исключить злокачественную опухоль щитовидной железы и подтвердить рак молочной железы с метастазами в лимфатический узел. Пациентка направлена на полихимиотерапию.

Б-ной К., 54 лет, поступил с жалобами на боли в поясничной области при физической нагрузке, повышение температуры тела до 38.6 °С , потерю массы тела на 10 кг за 3 недели. В анамнезе — перенесённый туберкулез правого легкого. При УЗИ выявлено объемное образование 90 × 60 мм в проекции поджелудочной железы, над телом поджелудочной железы образование 36 × 33 мм, правая почка без особенностей, левая почка 63 × 30 мм без четкой дифференцированной структуры. При КТ выявлены конгломераты лимфатических узлов в области ворот печени 60 × 30 мм и парааортально 36 × 25 мм. Гамма-сцинтиграфия почек показала легкое нарушение выделительной функции правой почки. Предварительный диагноз: лимфосаркома забрюшинного пространства. С целью морфологической верификации выполнена биопсия новообразования под контролем УЗИ. Гистологический диагноз: низкозкодифференцированная полиморфноклеточная злокачественная опухоль. Цитологический диагноз: низкодифференцированное злокачественное поражение, для уточнения диагноза рекомендовано ИЦХИ. Материал для последнего получен при повторной АПТИ образования забрюшинного пространства по наружному контуру поджелудочной железы, вероятно, из лимфатического узла. Цитологический диагноз: метастаз светлоклеточного рака почки. По данным литературы, для светлоклеточного почечноклеточного рака характерна коэкспрессия следующих антител: ЭМА, ЦК 8, 19, 18, виментина. С целью подтверждения морфологической верификации, выполнены перечисленные реакции. Результаты: ЭМА (+++), виментин (++), ЦК 8, 18, 19 (+++) подтвердили диагноз метастаза почечно-клеточного рака.

Таким образом, использование ИЦХИ позволяет расширить возможности современного цитологического метода, на догиспитальном этапе уточнить форму опухоли, диагностировать первично-множественное поражение и, соответственно, выбрать адекватное лечение.

EXPERIENCE OF IMMUNOCYTOCHEMISTRY EXAMINATION FOR DEFINITION OF THE MORPHOLOGICAL FORM OF THE TUMOUR WITHOUT THE REVEALED PRIMARY SOURCE

Toropova N.E., Timofeeva N.V., Rogasheva G.P., Neteleva S.G., Lipatova E.N.

Авторы:

Торопова Н.Е. — зав. цитол. лаб., доктор биол. наук;
Тимофеева Н.В. — врач-цитолог высшей категории;
Рогашова Г.П. — врач-цитолог высшей категории;
Нетелева С.Г. — врач-цитолог первой категории;
Липатова Е.Н. — врач-цитолог первой категории.

ЯДРЫШКИ ПЕРЕХОДНОГО ТИПА В ДИФФЕРЕНЦИАЛЬНОЙ ДИАГНОСТИКЕ ДИСПЛАЗИИ ЦИЛИНДРИЧЕСКОГО ЭПИТЕЛИЯ И ЖЕЛЕЗИСТОГО РАКА ШЕЙКИ МАТКИ

Т.Н. ТУГАНОВА

Национальный институт рака, г. Киев, Украина

Высокоспецифичная методика серебрения позволяет выявлять и объективно оценивать степень активности ядрышкообразующих регионов хромосом, которая является опосредованным отражением функционального состояния исследуемых клеток. Морфологический вариант ядрышка характеризует степень функциональной активности клетки, отражает уровень процессов, связанных с биогенезом рибосом: синтезом пре-рРНК, процессингом и миграцией рибонуклеопротеидных частиц в нуклеоплазму. Оценить активность ядрышка можно благодаря отличительной способности окрашиваться серебром специфических белков, ассоциированных с рибосомальными генами и регулирующих синтез рРНК.

Данная работа проведена с целью изучения особенностей проявления ядрышек переходного типа (ЯПТ) в диспластически измененном цилиндрическом эпителии и железистом раке шейки матки.

Материал и методы исследования

Мазки из эпителия шейки матки и цервикального канала изучены при окрашивании по Howell W., Black D.. Исследован материал 59 больных с клинико-морфологическим диагнозом дисплазии легкой и умеренной степени цилиндрического эпителия (46) и железистого рака (13) шейки матки. Проведено качественное типирование 21165 основных типов ядрышек с Ag-позитивными белковыми гранулами в 2320 ядрах диспластически изменнного цилиндрического эпителия и в 1240 ядрах клеток опухоли. Выявлено, что при легкой степени дисплазии цилиндрического эпителия, наряду с преимущественно периферическим (65.7 %) расположением аргентофильных гранул, в 34.3 % ядрышек нуклеолонемного типа определялось сочетанное периферическое и центральное расположение аргентофильных гранул (АГ), которое формирует структуру высокоактивных ЯПТ. При этом выявлялили преимущественно начальные варианты переходных форм с пылевидно-точечными (4.4 %) АГ, расположенными в центральных зонах ядрышек. В ЯПТ при легкой степени дисплазии преобладало процентное содержание мелких (55.9 %) и средних (31.9 %) АГ. Единичные крупные АГ выявляли в 7.8 %, нуклеолонемных ЯПТ. При умеренной степени дисплазии цилиндрического эпителия в 47.2 % исследуемых ядрышек нуклеолонемного типа АГ располагались периферически и центрально в виде ЯПТ. Определяли начальные варианты переходных форм с несколько меньшим, чем при легкой степени дисплазии, числом пылевидно-точечных гранул (3.7 %), выявляющихся в центре ядрышек. В меньшем проценте наблюдений при умеренной степени дисплазии эпителия выявляли гранулы мелких (44.4 %) градаций, несколько большем — средних (40.6 %) гранул. Крупные, разрозненно расположенные гранулы определяли в 11.3 %. По сравнению с дисплазией эпителия шейки матки, при железистом раке отмечено высокое содержанием ЯПТ (96.0 %). В пределах исследуемой группы больных количественные показатели ЯПТ варьировали от 85.0 % до 100.0 %. Наибольшим в ЯПТ при железистом раке было процентное содержание средних (34.9 %) и крупных (37.2 %) гранул; мелкие гранулы определяли в 17.0 %, пылевидно-точечные — в 10.9 %.

Таким образом, получены достоверные различия между количественным содержанием, распределением и качественным проявлением аргентофильных гранул ЯПТ в цилиндрическом эпителии с предопухолевыми изменениями и железистым раком шейки матки. Тенденция роста процентного содержания ЯПТ от диспластически измененного эпителия до эпителия с признаками злокачественности и изменения размерных градаций АГ в сторону увеличения числа крупных гранул являются основанием для проведения качественной дифференциальной диагностики предопухолевых и опухолевых трансформаций эпителия шейки матки.

THE NUCLEOLI OF TRANSITION TYPE IN DIFFERENTIAL DIAGNOSIS OF DYSPLASTIC COLUMNAR EPITHELIUM AND GLANDULAR CERVICAL CARCINOMA

Tuganova T.N.

Автор:

Туганова Т.Н. — ведущий научн.сотр. научно-иссл. лаб. клин. цитол., канд. мед. наук.

ВНУТРИЛАБОРАТОРНЫЙ КОНТРОЛЬ КАЧЕСТВА ЦИТОЛОГИЧЕСКИХ ИССЛЕДОВАНИЙ ПРИ ГИНЕКОЛОГИЧЕСКИХ ПРОФИЛАКТИЧЕСКИХ ОСМОТРАХ: 10-ЛЕТНИЙ (2003—2012 гг.) ОПЫТ

Е.Н. ФУФАЕВ, Н.С. БОЛДЫРЕВА, Е.А. ВЛАСОВА, Н.В. КОСМАЧЕВА, И.В. СИЗОВА, Н.Р. ПОЛЯКОВА, Е.Р. ФУРДЮК, А.О. КУДЯКОВА (г. Москва, РФ)

См. статью в этом выпуске журнала, **стр. 12.**

АНАЛИЗ РЕЗУЛЬТАТОВ ЦИТОЛОГИЧЕСКОГО ИССЛЕДОВАНИЯ НОВООБРАЗОВАНИЙ КОЖИ

В.М. ЧЕРНЯЕВА, А.И. ЛЕВИНА, Е.Е. УГЛОВА (г. Ярославль, РФ)

См. статью в этом выпуске журнала, **стр. 15.**

ИММУНОЦИТОХИМИЧЕСКИЕ ИССЛЕДОВАНИЯ ПРИ ОПУХОЛЯХ У ДЕТЕЙ

Н.Н. ШАТИНИНА, Л.В. БАЙДУН

Республиканская детская клиническая больница имени В.Е. Морозова Минздрава РФ, г. Москва

Персонализированная терапия получает всё большее развитие, чему в значительной мере способствует внедрение современных методов исследования в иммунологии, т.к. современные международные протоколы терапии предусматривают определение природы трансформированных клеток.

Цель исследования

Учитывая пользу одновременного цитологического и иммуноморфологического исследования клеток — выбрать оптимальные панели антител для проведения иммунофенотипирования в мазках при диагностике опухолей у детей.

Пациенты и методы исследования

Представлены результаты обследования 350 детей (средний возраст 6 лет, мальчики — 57 %, девочки — 43 %). Диагнозы: гемобластозы — 200, нейробластома — 79, рабдомиосаркома — 31, медуллобластома — 16, нефробластома — 12 и саркома Юинга — 12 больных. Исследовали мазки костного мозга, периферической крови, отпечатки опухолей и цитологические препараты (цитоцентрифуга Cytopro фирмы Wescor) асцитической, плевральной жидкостей и ликвора. В работе использованы системы визуализации и антитела фирм ДАКО, NC, BD и LabVision с оценкой результатов методом световой микроскопии с хромогеном DAB.

Результаты исследования и их обсуждение

Наиболее информативные антитела для иммуноцитохимической диагностики гемобластозов у детей: анти-MPO, Lysozime, TdT, CD1a, CD2, CD3, CD4, CD7, CD8, CD10, CD13, CD19, CD20, CD22, CD30, CD33, CD34, CD41, CD42b, CD52, CD68, Ki67 & CD79a.

При исследовании мелкокруглоклеточных опухолей спектр наиболее информативных антител представлен следующим списком: CD44, CD45, CD56, CD57, CD99, NB84a, Desmin, NF, Syn., panCK, Vimentin, PGP9,5 & NSE.

Выводы

Использование иммуноцитохимии расширяют рамки стандартно выполняемых тестов, позволяя, параллельно с морфологическим и цитохимическим анализом, определять линейное происхождение клеток опухоли, выделять основные варианты

острого лейкоза, что особенно важно при недостатке нативного материала и невозможности использования проточной цитометрии в момент первичной диагностики. Кроме того, использование этого метода позволяет проводить дифференциальную диагностику мелкокруглоклеточных опухолей с целью уточнения диагноза, стадии заболевания, прогноза, выявления отдалённых метастазов и проведение мониторирования.

IMMUNOCYTOCHEMISTRY EXAMINATIONS AT TUMOURS IN CHILDRENS

Shatinina N.N., Baidun L.V.

Авторы:

Шатинина Н.Н. — врач КДЛ, доктор мед. наук;
Байдун Л.В. — зав. КДЛ, канд. мед. наук.

КЛИНИЧЕСКАЯ ЦИТОЛОГИЯ В ВОРОНЕЖСКОЙ ОБЛАСТИ

Е.Е. ШЕВЕЛИНА

Воронежская областная клиническая больница №1, г. Воронеж

Представлена организационная структура, кадры, материально-техническая база цитологических лабораторий г. Воронежа.

В настоящее время цитологическая служба Воронежской области располагает Городской централизованной цитологической лабораторией, специализированными цитологическими лабораториями в Областной клинической больнице и Областном клиническом онкологическом диспансере, цитологическим отделом в Областном клиническом диагностическом центре и специалистами в клинико-диагностических лабораториях. В области цитологические исследования осуществляются в КДЛ каждой Центральной районной больницы.

Представлены статистические данные о заболеваемости и смертности от рака шейки матки в Воронежской области за последние годы, о проведении массовых цитологических гинекологических исследований и их эффективности.

В 2011г. в г.Воронеже и области цитологическое исследование соскобов шейки матки и цервикального канала проведено почти у 494.010 женщин. Было диагностировано 185 случаев рака шейки матки, что составило 0.037 %.

С 2009г. в Департаменте Здравоохранения Воронежской Области введена должность главного внештатного специалиста по клинической цитологии, что расширило возможности организации, информационного обеспечения, контроля качества цитологических исследований, обучения специалистов. Практикуются регулярные выезды ведущих специалистов-цитологов в ЦРБ с целью оказания консультативно-диагностической и организационно-методической помощи, стажировка на рабочем месте в специализированных лабораториях специалистов со средним медицинским образованием.

В докладе проведен также анализ кадрового состава цитологической службы, количества и качества выполняемых исследований, вопросы организации территориального межлабораторного контроля качества цитологических исследований и перспектив развития службы.

CLINICAL CYTOLOGY IN THE VORONEZH REGION

Shevelina E.E.

Автор:

Шевелина Е.Е. — зав. цитол. лаб., Главный внештатный специалист по клин. цитологии департамента здравоохранения Воронежской обл.

ОСОБЕННОСТИ ДИАГНОСТИКИ ОПУХОЛЕЙ МЕТОДОМ ЖИДКОСТНОЙ ЦИТОЛОГИИ

А.И. ШИБАНОВА, Ж.Б. ЕЛЕУБАЕВА, Б.Т. КУСАИНОВА, Н. Ж. КУСАИНОВА

Лаборатория цитологии опухолей КазНИИ онкологии и радиологии, г.Алматы, Республика Казахстан

Применение метода жидкостной цитологии (ЖЦ) в клинической онкологии для диагностики опухолей применяется сравнительно недавно (Michael Thrall, Klint Kjeldahl, Kay Savik, 2008; Kim Jong Yull, Назарова И.В., 2011г.; Kyoko Komatsu Yoko, Nakanishi Toshimi Seki, 2008; Dr. Lesley, Ch. Evans, Fiona Gilmore, 2012). По данным исследователей, ЖЦ имеет преимущества, заключающиеся в ускоренной влажной фиксации, длительном хранении и возможности повторного использования материала, уменьшении артефактов, улучшения качества изображения и клеточности в монослое.

Использован метод ЖЦ (аппарат CytoFast) для диагностики опухолевых процессов в условиях поликлиники и стационара КазНИИОиР. Данный метод использовали параллельно с обычным методом у 312 больных, находившихся на обследовании и лечении в КазНИИОиР. Среди них, у 84 больных получен материал из серозных полостей и смывов, а также пункционным методом: у 72 больных — из щитовидной железы, у 68 — из молочной железы, у 32 — из лимфатических узлов и у 56 пациентов при эндоскопическом исследовании.

Предварительный анализ и сопоставление с рутинными методами, установили повышение информативности цитологических критериев, улучшение качества и достоверности диагностического материала от 12 до 37 %, в зависимости от исследуемого материала.

Таким образом, использование метода ЖЦ в клинической цитологии, при диагностике опухолевых заболеваний, расширяет возможности метода и является дополнительным критерием для стандарта, как морфологической верификации, так и контроля эффективности лечения.

Метод ЖЦ может быть рекомендован в практической работе клинических цитологов для повышения качества диагностики.

FEATURES OF TUMOURS DIAGNOSTICS BY LIQUID CYTOLOGY METHOD

Shibanova A.I., Yeleubayeva Zh.B., Kusainova B.T., Kusainova N.G.

Авторы:

Шибанова А.И. — консультант лаб. цитологии опухолей, доктор мед. наук, профессор;
Елеубаева Ж.Б. — зав. лаб. цитологии опухолей, врач-цитопатолог высшей категории;
Кусаинова Б.Т. — врач-цитолог лаб. цитологии опухолей;
Кусаинова Н.Ж. — цитотехнолог лаб. цитологии опухолей.

ЦИТОЛОГИЧЕСКАЯ ДИАГНОСТИКА ПЕРВИЧНОГО И МЕТАСТАТИЧЕСКОГО РАКА ЛЕГКОГО

О.Г. ГРИГОРУК, Л.М.БАЗУЛИНА, А.Ф.ЛАЗАРЕВ

*Алтайский филиал Российского онкологического центра им. Н. Н. Блохина РАМН,
Алтайский краевой онкологический диспансер, г. Барнаул*

Рак легкого в Алтайском крае занимает первое место в структуре онкологической заболеваемости: 58.6 на 100 тыс. населения в 2011 г., среди мужчин 107.7 на 100 тысяч и 16.3 на 100 тысяч среди женщин.

Цель исследования: оценить возможности цитологического метода диагностики первичного и метастатического рака легкого.

Материалы и методы исследования. Использовали все известные методики получения материала для цитологического исследования, окрашивание по Паппенгейму, иммуноцитохимический метод. Гистологический тип устанавливали по Международной гистологической классификации опухолей ВОЗ (2004).

Результаты исследования. Диагностика бронхолегочных заболеваний в лаборатории в 2011 г. проведена у 2897 больных, рак диагностирован у 730 (25.2 %) пациентов.

Диагноз рака легкого при использовании цитологического метода впервые в жизни установлен у 467 больных. Преобладал цитологический материал, полученный при бронхоскопическом исследовании — 1858 (64.1 %) больных, диагноз рака установлен у 407 больных, что составило 21.9 % исследований. Трансторакальная пункция проведена у 112 (3.9 %) пациентов, в 44 (39.3 %) случаях диагностирован рак легкого. Мокроту изучали у 455 (15.7 %)

пациентов, диагноз рака установлен в 16 (3.5 %) наблюдениях.

При метастазах рака легкого цитологический диагноз установлен у 263 пациентов. Пункционный материал из лимфатических узлов получен у 342 (11.8 %) больных, при предположении о метастатическом поражении из лёгкого в мягкие ткани, средостение, печень и другие органы у 67 (2.3 %) человек, накопление жидкости в плевральной полости отмечено у 63 (2.2 %) пациентов. Из них у 156 (45.6 %) пациентов диагностирован метастаз рака в лимфатических узлах, в плевральной полости — у 59 (93.7 %) пациентов, в мягких тканях, печени, в других органах — у 48 (71.6 %) больных.

Гистологический тип опухоли верифицирован в 628 (86.0 %) наблюдениях, преобладал плоскоклеточный рак — 326 (51.9 %) больных, аденогенный и мелкоклеточный рак отмечен у 163 (25.9 %) и 139 (22.1 %) пациентов соответственно. Вариант крупноклеточного рака не наблюдали. В связи с выраженными дистрофическими изменениями или недостаточным клеточным материала без дальнейшего уточнения формы опухоли рак легкого диагностирован у 102 (14.0 %) пациентов. При дифференциальной диагностике плеврита у 37 больных использовали иммуноцитохимические исследования, которые позволили более точно диагностировать метастаз рака легкого в плевральную полость. Для аденокарциномы легкого характерен фенотип TTF-1+, CK7+, CEA+, для плоскоклеточного рака легкого CK5/6+, CEA+.

Выводы: цитологическая верификация рака легкого является высокоинформативным методом, позволяющим оценивать как первичные опухоли легкого, так и метастатические поражения.

CYTOLOGICAL DIAGNOSTICS OF PRIMARY AND METASTATIC LUNG CARCINOMA

Grigoruk O.G., Bazulina L.M., Lazarev A.F.

Авторы:

Григорук О.Г. — зав. отд. клин. лаб. диагностики (для проведения цитол. иссл.) диспансера, старший научн.сотр. Алтайского филиала РОНЦ им.Н.Н.Блохина РАМН, канд. биол. наук;
Базулина Л.М. — врач отд. клин. лаб.диагностики (для проведения цитол.иссл.) диспансера
Лазарев А.Ф. — главный врач диспансера, директор Алтайского филиала РОНЦ им. Н.Н. Блохина РАМН, доктор мед. наук, проф.

КУРСЫ ПОВЫШЕНИЯ КВАЛИФИКАЦИИ ПО КЛИНИЧЕСКОЙ ЦИТОЛОГИИ в 2012 г.

КАЛЕНДАРНЫЙ ПЛАН ЦИКЛОВ ПОВЫШЕНИЯ КВАЛИФИКАЦИИ НА ВТОРУЮ ПОЛОВИНУ 2012 года

Кафедра клинической лабораторной диагностики РМАПО Москва,
зав. кафедрой **ДОЛГОВ В.В**. Москва, 125424, а/я 32, кафедра КЛД.
тел. (495) 945-82-22, факс (495) 945-84-00

№ п/п индекс	Наименование цикла и контингент курсантов	Вид обучения и форма обучения	Период проведения цикла	Продолжительность обучения (мес)
1	Клиническая лабораторная диагностика (избранные разделы цитологической диагностики). Зав. КДЛ, врачи и биологи клинич. лаб. диагностики.	Очное ОУ	21.11—17.12	1.0
2	Цитологическая диагностика заболеваний шейки и тела матки. Зав. КДЛ, врачи и биологи клинич. лаб. диагностики.	Очное ТУ	по набору слушателей	0.5

2-е СОВЕЩАНИЕ РАБОЧЕЙ ГРУППЫ ПО ПРОБЛЕМАМ СКРИНИНГА в Санкт-Петербурге

7 и 8 июня в г. Санкт-Петербурге проходило совещание рабочей группы по национальному скринингу. В первый день заседание состоялось в филиале Санкт-Петербургского клинического комплекса «Национальный медико-хирургический центр имени Н.И.Пирогова МЗ РФ» на базе лаборатории морфологических исследований (зав. лаб. С.Л. Воробьев). Участники посетили институт Д.О. Отта, где им бы продемонстрирован аппарат для скрининга. Затем в филиале фирмы «ОрионМедик» участникам представили отечественную центрифугу «Цитоспин» на 48 образцов и новую версию микровизора. 08.06. заседание проходило в лаборатории цитологии (зав. проф. В.И. Новик) НИИ онкологии им. Н.Н. Петрова МЗ РФ. Результаты работы: обсужден дизайн методических рекомендаций и намечены окончательные сроки написания чернового варианта этого документа.

Выражаю искреннюю признательность за прекрасную организацию работы зав. отделением С.Л. Воробьеву, проф. В.И. Новику и фирме «БиоВитрум». (**рис.6, см. вклейку 6**).

Проф. ***В.П. Трошин***

КОНКУРС

Редакция журнала «Новости клинической цитологии России»
объявляет **конкурс на самое оригинальное фото цитологической картины редкого заболевания**,
в т. ч. редкой опухоли. Фото присылать в редакцию (**naumshapiro@yandex.ru**) в электронном виде
в формате TIFF или JPG, объемом не менее 1МБ, в сопровождении документальных данных
(пол, возраст, код МКБ-О или SNOMED, номер исследования, цитологический диагноз).
Желательна проверка правильности цитологических данных гистологическим диагнозом.

По результатам конкурса будет объявлен победитель
и вручены подарки (цветные цитологические атласы).

НОВЫЕ ЧЛЕНЫ АССОЦИАЦИИ

ПОЗДРАВЛЯЕМ НОВЫХ ЧЛЕНОВ НАШЕЙ АССОЦИАЦИИ

Коллективными членами Ассоциации в 2012 г. стали ООО «БиоВитрум» (г. Санкт-Петербург), ЗАО «Дина Интернешнл» (г. Москва), ЗАО «Р-Фарм» (г. Москва)

г. Альметьевск (Республика Татарстан)
Макарова Маргарита Геннадьевна

г. Калининград
Козлова Анна Рожденовна

г. Москва
Хлоповская Елена Ивановна
Шатинина Наталья Николаевна

г. Владикавказ
Басиева Фатима Муратовна

г. Петропавловск-Камчатский
Петренко Марина Васильевна

г. Ставрополь
Темирова Гульбостан Мухаметалиевна

КАК СТАТЬ ЧЛЕНОМ АССОЦИАЦИИ КЛИНИЧЕСКИХ ЦИТОЛОГОВ РОССИИ:

1. Подать (прислать) Генеральному Секретарю «Заявление» о вступлении в Ассоциацию (написанное в свободной форме) на имя Президента.
2. Представить 2 рекомендации членов Ассоциации.
3. Детально заполнить «Учетную карточку члена Ассоциации».
4. Представить документ об оплате вступительного взноса (800 руб. для врача, 150 руб. для лаборанта), переведенного на счет Ассоциации.

Счет Ассоциации:
ИНН 7724185180; КПП 772401001,
Общероссийская общественная организация «Ассоциация клинических цитологов»,
Московский банк Сбербанка России ОАО, г. Москва.
р/счет 40703810338250101139, кор. счет 30101810400000000225, БИК 044525225

Квитанция об оплате членских взносов размещена на сайте Ассоциации.
Ее необходимо только распечатать и оплатить через любое отделение Сбербанка России.

Главный бухгалтер Ассоциации:
Чхолария Валентина Андреевна.
Адрес: Москва 125480, ул. Вилиса Лациса, д.7, корп.1, кв. 123; моб. тел. 8-909-623-4904.

Все правила вступления и бланки можно найти на сайте Ассоциации: www.cyto.ru

Для специалистов, не являющиеся членами Ассоциации,
цена подписки за два выпуска журнала —
январь-июнь (№ № 1–2) и июль-декабрь (№ № 3–4) — 950 руб.
Деньги за подписку следует перевести
на счет Ассоциации или Главному бухгалтеру.

ПЕРЕВОД НАЗВАНИЯ СТАТЕЙ «ACTA CYTOLOGICA» за 2012 г. (том # 56)

Acta Cytologica, 2012, vol.56, No.1, January—February

ОБЗОР

Обзор цитоморфологии злокачественных опухолей, связанных с вирусом Epstein-Barr **(A Review of the Cytomorphology of Epstein-Barr Virus-Associated Malignancies).** Michlow, P.; Wright, C.; Pantanowitz, L.; **стр. 1—14.**

АСПИРАЦИОННАЯ ПУНКЦИЯ ТОНКОЙ ИГЛОЙ

Миксофибросаркома: цитоморфологические находки и дифференциальная диагности при исследовании материала АПТИ **(Myxofibrosarcoma: Cytomorphologic Findings and Differential Diagnosis on Fine Needle Aspiration).** Olson, M.T.; Ali, S.Z.; **стр. 15—24.**

Анализ цитологических особенностей бедных стромой эпителиально-миоэпителиальных опухолей слюнных желез в материале АПТИ **(Cytopathologic Analysis of Stroma-Poor Salivary Gland Epithelial/Myoepithelial Neoplasms on Fine Needle Aspiration).** Chen, L.; Ray,N.; He,H.; Hoschar, A.; **стр. 25—33.**

Кистозные поражения поджелудочной железы без атипии клеток: диагностические категории при исследовании материала АПТИ, полученного под контролем эндоскопической ультрасонографии и при исследовании раково-эмбрионального антигена в смыве **(Pancreatic Cystic Lesions without Overt Cytologic Atypia: Proposed Diagnostic Categories for Endoscopic Ultrasound-Guided Fine-Needle Aspiration Cytology with Utilization of Fluid Carcinoembryonic Antigen Level).** Madan, R.; Khan, E.; Cuka,N.; Olyaee,M.; Tawfik,O.; Fan, F.; **стр. 34—40.**

Точность «Тройного теста» при диагностике папиллярных поражений молочной железы **(The Accuracy of the 'Triple Test' in the Diagnosis of Papillary Lesions of the Breast).** Papeix,G. ; Zardawi, I.M.; Douglas,C.D.; Clark,D.A.;Braye,S.G.; **стр. 41—46.**

ГИНЕКОЛОГИЧЕСКАЯ ЦИТОПАТОЛОГИЯ

Широко распространенный, основанный на Web-принципах, цитологический анализ плоских клеток с признаками атипии не может исключить интраэпителиальное поражение тяжелой степени **(World Wide Web-Based Cytological Analysis of Atypical Squamous Cells Cannot Exclude High-Grade Intraepithelial Lesions).** Washiya, K.; Takamizu,R.; Kumagai,Y.; Himeji, Y.; Kobayashi,T.; Iwai, M.; Watanabe, J.; **стр. 47—54.**

Иммунологическая реакция на p16^{INK4a} и ProEx C помогает дифференциальной диагностике групп гиперхромных клеток с нагромождением при «загрязнении» менструальными элементами в мазках, приготовленных методом жидкостной цитологии и окрашенных по Папаниколау **(p16^{INK4a} and ProEx C Immunostains Facilitate Differential Diagnosis of Hyperchromatic Crowded Groups in Liquid-Based Papanicolaou Tests with Menstrual Contamination).** Ge, Y.; Mody, D.R.; Smith, D.; Anton, R. ; **стр. 55—61.**

НЕГИНЕКОЛОГИЧЕСКАЯ ЦИТОПАТОЛОГИЯ

Патогистологические и клинические корреляции при цитологическом скрининге в группе высокого риска у больных с поражениями ануса **(Histopathologic Outcomes and Clinical Correlations for High-Risk Patients Screened with Anal Cytology).** Zhao, C.; Domfeh, A.B.; Austin, R.M.; **стр. 62—67**.

МЕТОДИКИ

Цитологическое исследование эксфолиативного материала и приготов-ление препаратов с помощью центрифуги при предопухолевых поражениях и опухолях полости рта **(Exfoliative Cytology and Cytocentrifuge Preparation of Oral Premalignant and Malignant Lesions).** Shah, P.; Deshmukh, R.; **стр. 68—73.**

Применение новой методики жидкостной цитологии (TACAS) для скрининга рака шейки матки: предварительное исследование **(Application of a New Liquid-Based Procedure (TACAS) for the Screening of Cervical Cancer: A Preliminary Study).** Kuramoto, H.; Iwami,Y.; Sugimoto, N.; Kato,C.; Sugahara,T.; Iida, M. **стр. 74—79.**

МОЛЕКУЛЯРНЫЕ МЕТОДЫ

Преобладание ВПЧ в раке пищевода: изучение, основанное на полимеразной реакции **(Prevalence of Human Papilloma Virus in Esophageal Carcinomas: A Polymerase Chain Reaction-Based Study).** Gupta, N.; Barwad, A.; Rajwanshi, A.; Kochhar, R.; **стр. 80-84.**

НАБЛЮДЕНИЯ ИЗ КЛИНИЧЕСКОЙ ПРАКТИКИ

Лимфоэпителиомаподобный рак молочной железы: цитологические и гистологические признаки и обзор литературы **(Lymphoepithelioma-Like Carcinoma of the Breast: Cytological and Histological Features**

and Review of the Literature). Trihia, H.; Siatra, H.; Gklisty,H.;Diamantopoulos,P.;Arapantoni-Dadiotis, P. ; Kalogerakos, K.; **стр. 85—91.**

Метастазы рака сигмовидной кишки в культе влагалища **(Vaginal Stump Metastasis from Sigmoid Colon Cancer).** Tanaka,T.; Kanda,T.; Sakaguchi,S.; Munakata,S.; Ohmichi, M. **стр.92—96.**

Цитологическое исследование материала АПТИ при метастазах олигодендроглиомы: описание случая и обзор литературы **(Fine-Needle Aspiration Cytology of Metastatic Oligodendroglioma: Case Report and Literature Review).** Can, B.; Akpolat,İ.;Meydan, D.; Üner, A.; Kandemir, B.; Söylemezoğlu, F. **стр. 97—103.**

Шанс идентификации бактерий необычного вида в бронхиолоальвеолярном лаваже **(The Chance Identification of Unusual-Appearing Bacteria in Bronchoalveolar Lavage Fluid).** Hearp, M.L.; Jakowski, J.D.; **стр. 104—106.**

ПИСЬМО РЕДАКТОРУ

Семейный аденоматозный полипоз толстой кишки, сочетающийся с папиллярным раком щитовидной железы, имеют безболезненное течение и обычно (но не всегда) папиллярный рак представлен криброзно-морулярным вариантом **(Familial Adenomatous Polyposis-Associated Papillary Thyroid Carcinoma Shows an Indolent Course and Usually, but Not Always, Belongs to the Cribriform-Morular Variant of Papillary Thyroid Carcinoma).** Cetta, F.; Moltoni, L.; Barellini, L.; Monti, M.; Gotti, G.; **стр. 107—108.**

Перевод проф. ***Н.Шапиро***

ОШИБКА

По вине редакции в выпуске журнала «Новости клинической цитологии России» 2011; 15(3–4) в статье «Сильные стороны и преимущества жидкостной цитологии в диагностике рака» Kim Jong Yull и И.В. Назаровой были допущены ошибки.

В табл. 1 (стр.19) справа показатели 5 %, 39 %, 44 % следует читать –5 %, –39 %, –44 %.

В рис. 3 (вклейка 4) первый столбик слева вместо 93 % следует читать 83 %.

ПРАВИЛА ОФОРМЛЕНИЯ СТАТЕЙ

Редакция журнала «Новости клинической цитологии России» обращает внимание авторов на необходимость соблюдения следующих правил.

1. Статья должна иметь визу руководителя и сопроводительное письмо дирекции учреждения (с круглой печатью).

2. Статья должна быть распечатана на одной стороне стандартного листа с двойным интервалом между строками и полями шириной 4 см. На полях и в тексте обозначаются места расположения рисунков.

Обязательно параллельно присылать статьи на магнитных носителях (дискетах 3,5», которые должны быть проверены на вирус), дисках (для текстовых файлов желательно использование редактора Microsoft Word для Windows) или по электронной почте.

На первой странице пишут ключевые слова (число ключевых слов — не более 4), они должны отражать органную топографию процесса, важнейшие особенности этого процесса и при необходимости — методику исследования; инициалы и фамилии авторов, город, название статьи, учреждение, из которого вышла работа.

3. Объем передовых, обзорных и дискуссионных статей не должен превышать 10 страниц, оригинальных исследований — 8, наблюдений из практики, работ методического характера и рецензий — 3-4 стр. машинописи.

4. Статья должна быть тщательно редактирована и выверена автором.

Все буквенные обозначения и аббревиатуры в тексте должны быть объяснены.

6. Статья должна заканчиваться краткими выводами или заключением. К ней должен быть приложен реферат размером не более 15 строк машинописи в 2 экземплярах. В реферате кратко излагают конкретные факты, содержащиеся в статье. Обязателен также реферат на английском языке, включая название, фамилии авторов и учреждение, откуда вышла статья.

7. Иллюстрации следует присылать в двух экземплярах, один из экземпляров в смонтированном виде. Фотографии должны быть контрастными, рисунки четкими, диаграммы выполнены тушью. Допускается использование графических файлов в форматах TIFF, PCX, BMP, CDR, EPS. Файлы предоставляют отдельно от текстового файла.

Графики и микрофотографии не должны быть деталями одного монтажа.

Оба экземпляра должны быть идентичны по тону, размерам и увеличению.

На фотографии и рисунке (на обороте) ставят номер, фамилия автора, подписи и обозначения даются па вторых экземплярах. Статьи с иллюстрациями плохого качества будут возвращаться авторам без рассмотрения. Микрофотографии необходимо давать в виде монтажей формата не более А4 (210х297 мм). На обороте фотографий и монтажей должен быть указан верх и низ. Приклеивать клеем следует только фотографии второго экземпляра.

8. Подписи к рисункам обязательны и даются на отдельном листе в порядке нумерации рисунков. В подписях к микрофотографиям указывают увеличение, метод окраски. Если рисунок дан в виде монтажа, детали которого обозначены буквами, обязательно должны быть общая подпись к нему и пояснение деталей.

9. Таблицы должны быть наглядными, заголовки граф соответствовать их содержанию, цифры в таблицах — тщательно проверены автором и соответствовать цифрам в тексте.

10. Все цитаты, приводимые в статьях, необходимо проверить, на полях должны быть подписаны автором. В сноске обязательно указывают на источник (название, издание, год, том, выпуск, стр).

11. Библиографические ссылки в тексте статьи дают в квадратных скобках номерами в соответствии с пристатейным списком литературы.

Библиография обязательна и должна содержать как отечественные, так и иностранные работы, желательно за последние 7 лет. В случае необходимости допускаются ссылки на отдельные, более ранние публикации. В оригинальных статьях цитируют не более 20, в передовых и обзорах литературы — не более 50 источников. В список литературы не включают неопубликованные работы. Список литературы должен быть напечатан через два интервала, колонкой, на отдельном листе. Автор несет ответственность за правильность данных, приведенных в указателе литературы.

12. Пристатейную литературу оформляют следующим образом:

а) в списке литературы источники указываются строго в алфавитном порядке (сначала — работы отечественных авторов, затем — иностранных авторов). Работы отечественных авторов, опубликованные на иностранных языках, помещают среди работ иностранных авторов в общем алфавитном порядке, а работы иностранных авторов, опубликованные на русском языке — среди работ отечественных авторов в общем алфавитном порядке. Все источники должны быть пронумерованы в общем алфавитном порядке, а их нумерация — строго соответствовать нумерации в тексте статьи;

б) если цитируется несколько работ одного автора, их необходимо указывать по возрастанию годов издания;

в) статья, написанная коллективом авторов помещается в списке литературы по фамилии первого автора, при этом указывают еще 5 авторов, а далее ставится «и др.». Если авторов всего 6, то указывают всех авторов;

г) для периодических и продолжающихся изданий необходимо указывать: полное название источника, год, том (при необходимости), номер (выпуск), страницы от и до;

д) монография, написанная коллективом авторов (более 4 человек), помещается в списке по заглавию книги.

е) в монографиях иностранных авторов, изданных на русском языке, после названия книги через знак «»(двоеточие) указывают, с какого языка сделан перевод;

ж) в ссылке на монографию или сборник необходимо указать номер издания (если он есть), место и год издания;

з) ссылки на статьи из журналов или сборников оформляют так: автор, наименование журнала или сборника.(точка), место изд.,(запятая) год; (точка с запятой) том, запятая номер (в скобках) (двоеточие): стр. от и до (начиная с года все цифры и знаки без пропуска).

и) если заглавие источника состоит из нескольких предложений, то все они разделяются знаком (двоеточие);

к) в монографиях и сборниках при наличии двух мест издания приводят оба и отделяют их друг от друга точкой с запятой (М.; Л.:);

л) в пристатейном списке литературы ссылка на один и тот же источник дается один раз независимо от количества цитирования его в тексте.

14. Статья должна быть подписана автором с указанием имени и отчества, а также почтового адреса, телефона (лучше сотового), факса, адреса электронной почты.

15. Редакция оставляет за собой право сокращать и исправлять принятые работы. Статьи, отосланные авторам для исправления, должны быть возвращены в редакцию не позднее чем через месяц после получения.

16. Нельзя направлять в редакцию работы, которые напечатаны в иных изданиях или посланы для публикации в другие редакции.

Статьи (на бумажном носителе, а также диске) направляются заказным письмом по адресу:
Шапиро Науму Абрамовичу,
г. Москва 125252, ул. Зорге, д.18, кв. 124,
а также по электронной почте naumshapiro@yandex.ru
или Батороеву Юрию Климентьевичу —
г. Иркутск 664059, Микрорайон Юбилейный 112, кв.10,
а также по электронной почте yuri@batoroev.ru

При нарушении указанных правил статьи будут возвращаться авторам без рассмотрения.